Aus der Medizinischen Tierklinik der Universität München
(Vorstand: Professor Dr. J. Nörr)

Die Sulfonamidverbindung „Prontosil" bei der Behandlung der Druse

Dissertation

zur

Erlangung des akademischen Grades

eines

Doktors der Veterinärmedizin

der

Tierärztlichen Fakultät

der

Ludwig- Maximilians-Universität

zu

München

vorgelegt von

Heinrich Kurzenhäuser
aus Weinheim

München 1939

Druckerei und Verlag wissenschaftlicher Werke Konrad Triltsch,
Würzburg-Aumühle

Gedruckt mit Genehmigung der Tierärztlichen Fakultät
der Universität München.

Referent: **Professor Dr. Nörr.**

R. UNIV.
BIBLIOTHEEK
LEIDEN

Meinem lieben Onkel
und meiner treusorgenden Tante
in Dankbarkeit gewidmet

Vorkommen, Bedeutung und Behandlung der Druse.

Unter den infektiösen Erkrankungen des Pferdes spielt die durch den Streptokokkus equi verursachte Druse — Coryza contagiosa equorum — eine Hauptrolle. Was Ätiologie, Vorkommen, Symptome und Prognose der Druse anbelangt, sei auf das einschlägige Schrifttum — Fröhner, Zwick und Marek — verwiesen. Nach Fröhner und Zwick sind die zur Verfügung stehenden therapeutischen Mittel mit wechselndem Erfolg verwendet worden. Die bei uns in Deutschland gebräuchliche Druse-Schutzimpfung mit Gurmin, Esurdin, Drusevakzine, Druseserum und anderen Impfstoffen hat sich nicht bewährt, im Gegenteil, die Literatur berichtet wiederholt von schweren Impfverlusten, die man auf die mangelhaften Impfstoffe zurückführt.

Verschiedene Autoren sehen dagegen in der Heilimpfung eine wirksame Methode. Fröhner und Zwick schreiben der intravenösen Einspritzung von Druseserum gute Erfolge zu. Es fehlt aber auch nicht an Stimmen, die diese Methode verwerfen und bei der Behandlung von Druse auf symptomatische bezw. auf chirurgische Maßnahmen verweisen.

Man kann also sagen, daß uns in der Tiermedizin ein spezifisches Mittel gegen den Erreger der Druse fehlt. Überblicken wir die verschiedensten therapeutischen Versuche zur Behandlung der Streptokokkeninfektionen in der Medizin überhaupt, dann müssen wir zugeben, daß uns — bis auf wenige Ausnahmen — eine brauchbare Therapie bei Streptokokkeninfektionen bisher fehlt. Sowohl die Sera, als auch die Vakzinetherapie haben versagt.

Die Chemo-Therapie.

Da man bei den Streptokokken echte Toxine nicht nachweisen konnte, war die Herstellung antitoxischer Sera ausgeschlossen wegen der Verschiedenheit der einzelnen Streptokokkenstämme auch die Herstellung antibakterieller Sera. Aus letzterem Grund war auch eine Vakzine-Therapie — die Behandlung mit Bakterienprodukten — nicht möglich.

Während früher der Versuch gemacht war, die Infektionskrankheiten neben der symptomatischen Behandlung lokal durch desinfizierende Maßnahmen zu bekämpfen, wurde durch die Chemotherapie ein neuer Weg gewiesen.

Mit der Begründung der Chemotherapie ließ sich unter Zuhilfenahme des Tierversuches die therapeutische Wirkung von chemischen Stoffen nachweisen, die spezifisch auf die Infektionserreger wirken und, ohne den Wirtsorganismus zu schädigen, die krankmachenden Erreger im Körper abzutöten vermögen. Das Ziel war also, die direkte Entkei-

mung des Blutes, d. h. die Abtötung der im Blut und in den Körpersäften kreisenden Krankheitserreger. Das Indikationsgebiet dieser Chemotherapie war natürlich sehr groß. Alle jene Infektionskrankheiten konnten aussichtsreich behandelt werden, die über einen Herd hinaus zu einer Erkrankung des ganzen Körpers geführt haben im Sinne einer Sepsis. Natürlich gehört auch die eigentliche Sepsis, die vom primären Herd unabhängig geworden ist, zum Indikationsgebiet dieser Chemotherapie.

Es ist also möglich, bei den infektiösen und septischen Erkrankungen das Übel an der Wurzel zu fassen und den Kampf nicht nur gegen die Symptome, sondern auch vor allen Dingen gegen die krankmachenden Erreger mit Aussicht auf Erfolg aufzunehmen.

Wichtig war allerdings, noch zu wissen, wann das Optimum jedes Chemotherapeutikums erreicht ist. Durch Untersuchungen hat sich nämlich ergeben, daß es chemische Stoffe gibt, die zu manchen Zellen und Organsystemen eine spezifische Affinität besitzen. Wenn ein Heilmittel zu einem Organ eine besondere Affinität zeigt, spricht man von Organotropie, von Parasi(to)- oder Ätiotropie, wenn das Mittel eine besondere Wirkung auf den Erreger ausübt. Das Optimum eines chemotherapeutischen Mittels aber haben wir dann erreicht, wenn bei stärkster Ätiotropie eine möglichst geringe oder gar keine Organotropie besteht, die zu irgendwelchen Schädigungen der betroffenen Organismen führen könnte.

Unter diesen Gesichtspunkten muß man alle chemotherapeutischen Mittel betrachten, die in der Folgezeit in überaus großer Zahl in den Handel gekommen sind. Meist sind ein großer Teil dieser Mittel Abkömmlinge der Anilinfarbstoffe, und es sei über Indikationsgebiet und therapeutischen Effekt dieser Chemotherapeutika auf die entsprechenden Angaben im Schrifttum verwiesen.

In den letzten Jahren brachte „Bayer" (I. G. Farbenindustrie A.G., Leverkusen am Rhein) ein neues Mittel — Prontosil — in den Handel, das nach Angaben der Herstellerfirma eine spezifisch streptokokkocide Wirkung haben soll. In der Humanmedizin fand dieses Chemotherapeutikum rasch Eingang in den Arzneischatz, und es wird ihm dort teilweise eine ausgezeichnete Wirkungsweise zugeschrieben.

Was lag nun näher, als den Versuch zu unternehmen, dieses Präparat auch in der Tiermedizin zu erproben? Gestützt auf die Erfahrungen mit Prontosil in der Humanmedizin und auf die Angaben der Herstellerfirma, betraute mich Herr Professor Dr. Nörr mit der Aufgabe, die Wirkungsweise und den therapeutischen Wert dieses Präparates bei der durch den Streptokokkus equi hervorgerufenen Druse des Pferdes festzustellen.

Chemisches über Prontosil.

Zur Geschichte des Prontosil ist zu sagen: Versuche um ein streptokokkocides Mittel zu finden, wurden viele unternommen. Im Prinzip standen den Forschern auf der Suche nach den bei Streptokokkeninfektionen therapeutisch wirksamen Substanzen zwei Wege zur Verfügung: einmal die Prüfung der Substanzen in vitro auf ihre besondere Wirkung

bei Streptokokken gegenüber anderen Bakterien, und ferner die Prüfung der Substanzen am lebenden Tier. Beide Wege wurden begangen. Die Erfolge waren gering. Erst als es gelang, im Versuch an streptokokkeninfizierten Mäusen die einwandfreie chemotherapeutische Wirkung sulfonamidhaltiger Azoverbindungen herzustellen, änderte sich die Situation grundlegend. Es konnte eine systematische chemische Bearbeitung dieses Gebietes einsetzen.

Erstmalig waren 1909 von Hörlein zusammen mit Dressel und Kothe für textilfärbetechnische Zwecke sulfonamidhaltige Azoverbindungen hergestellt worden. Domagk fand, daß die von Klarer und Mietzsch synthetisierten, neuen sulfonamidhaltigen Azoverbindungen es waren, welche einen guten chemotherapeutischen Effekt bei der Streptokokkensepsis der Maus zeigten.

Die chemische Zusammensetzung war:

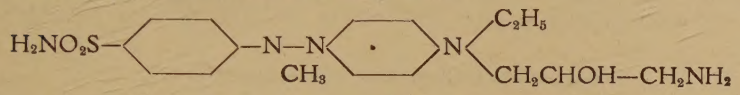

In weiteren Versuchen gelang es Klarer und Mietzsch noch einfachere chemotherapeutisch wirksame Verbindungen zu finden, wie z. B. 4′ Sulfonamid — 2,4 — diamino — Azobenzol,

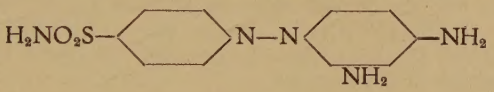

das sowohl in Form des salzsauren Salzes, als auch in Form der Base bei subkutaner und peroraler Darreichung gut wirksam war, und das später den Namen Prontosil erhielt. Besonders bemerkenswert ist, daß diese nunmehr im Tierversuch chemotherapeutisch gut wirksame Verbindung in vitro keine nennenswerte Wirkung mehr zeigte. Das Präparat erwies sich außerdem als für Warmblüter völlig ungiftig und nach Untersuchungen von Weese und Hecht in chemotherapeutisch wirksamen Dosen und weiter darüber hinaus als pharmakologisch indifferent.

Da das 4′ Sulfonamid — 2,4 — diaminoazobenzol als salz-salzsaures Salz nur 0,25%ig in Wasser löslich und deshalb zu Injektionszwecken nur schwer verwendbar war, suchten Domagk, Klarer und Mietzsch nach besser wasserlöslichen, gut wirksamen Verbindungen. U. a. führten sie Sulfosäuregruppen, Carbonsäuregruppen usw. ein. Hierbei fanden sie das Prontosil solubile, das sich im Mäuseversuch bei intravenöser Applikation als gut wirksam erwies. Seine chemische Zusammensetzung ist:

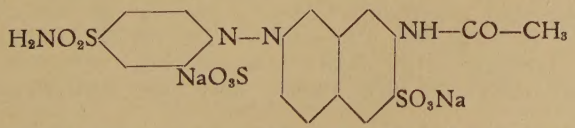

das Dinatriumsalz der 4′ Sulfonamid — Benzol — I oxy — 7 — acetyl — amino — Naphthalin — 3,6 Disulfosäure.

Im einen Fall war die wirksame Substanz also ein basischer Azofarbstoff, im anderen Fall ein saurer Azofarbstoff.

Aminosulfonamidverbindungen wurden auch aus der Benzol-, Naphthalin-, Acridin- und Azomethinreihe, sowie aus vielen anderen Reihen geprüft.

Die I. G. Farbenindustrie A.G. Leverkusen a. Rh. bringt Prontosil in 2 Formen in den Handel und zwar als

1. Prontosil album (Tabletten),
2. Prontosil solubile (2,5%iges Prontosil in Ampullen zu 5 ccm).

Für meine Versuche erhielt ich von der Herstellerfirma probeweise Prontosil in Substanz, das als „Streptozon vet. Substanz 94,95%ig" *) bezeichnet war. Es ist ein rotes Kristallpulver vom Schmelzpunkt 147—251, ist in Wasser löslich unter hellblutroter Verfärbung desselben. Nach Rückfrage bei „Bayer" handelt es sich um das gleiche Präparat wie Prontosil solubile und ist nur mit einem anderen Namen bezeichnet.

Pharmakologisches und Toxikologisches.

„Bayer" teilt mit, daß bei der Giftigkeitsprüfung Mäuse von einer 4%igen Suspension 1 ccm pro 20 g vertragen bei oraler Darreichung. Dieselbe Dosis wird auch vertragen, wenn man das Präparat mit etwas Salzsäure gelöst hat. Es werden also von Mäusen 2 g der Substanz pro kg Körpergewicht vertragen. Ähnlich liegen die Verhältnisse bei den Kaninchen. Folgende toxikologische Daten geben einen Überblick über die Verträglichkeit des Prontosils:

Per os (mit Schlundsonde) wurden

pro kg Maus	0,5 g symptomlos vertragen
pro kg Kaninchen	0,5 g symptomlos vertragen
pro kg Katze	0,2 g symptomlos vertragen (0,5 g wurden erbrochen)

Veränderungen des Blutes und des Harns wurden nach Verabreichung von Prontosil in den angegebenen Dosen nicht bemerkt, auch war eine Änderung der Herzfunktion nicht festzustellen. Lediglich der Harn war gelblich bis rot verfärbt, was auf den ausgeschiedenen Farbstoff zurückzuführen ist. Bei Überdosierung soll auch eine Rotfärbung der Haut eintreten — ein Fall, von dem die Chirurgische Tierklinik in München berichtet. Außer der Gelb-Rotfärbung des Harns spielten sich die verschiedenen Harnreaktionen in physiologischen Grenzen ab. Die Rotfärbung des Harns trat nach einer Viertelstunde ein und dauerte mehrere Stunden an.

Im Gegensatz zu den Angaben von „Bayer", wonach die glattmuskeligen Hohlorgane, wie Dünndarm, Dickdarm, Uterus isoliert und in situ auf Prontosil nicht ansprechen sollen, stehen die Mitteilungen von A. Barke, der feststellt, daß Prontosil die Darmmuskulatur erregt, und daß diese Erregung durch Zusatz von Salzsäure erheblich gesteigert werden kann. Nach Barke können also nach peroraler Gabe von

*) Das als Streptozon vet. bezeichnete Präparat wird jetzt als Prontosil ad us. vet. handelsmäßig abgegeben.

Prontosil bei genügend vorhandener Magensalzsäure Durchfälle entstehen.

Der Tierversuch mit Prontosil.

Nach Angaben der Herstellerfirma, sowie nach Domagk, welche die Wirkung des Prontosils im Tierversuch erprobten, sollen der Verabreichung von Prontosil die „besten jemals beobachteten chemo-therapeutischen Effekte bei Streptokokkeninfektionen" zukommen. In vitro ließ sich kein bedeutender Desinfektionswert bei Streptokokken bemerken, dagegen bei Mäuseversuch, wo es eine elektive Wirkung zeigte.

Bei seinen Versuchen verwandte Domagk einen von einer menschlichen Streptokokkensepsis stammenden Streptokokkus haemolyticus und injizierte hievon das Zehnfache der Menge, die genügt hätte, binnen 24 Stunden eine tödliche Wirkung hervorzurufen. Die nicht behandelten Tiere starben nach 24 bezw. 48 Stunden unter einem äußerst großen Kokkenbefall, während sich bei den mit Prontosil behandelten Tieren keine Kokken mehr auffinden ließen, wobei $^1/_{10}$—$^1/_{20}$ der oral verträglichen Dosis zur Verabreichung kam. Ein großer Teil soll die Infektion schon nach einmaliger Behandlung überwinden. Wählt man die Infektionsdosis schwächer, sodaß die infizierten, nicht behandelten Tiere erst 2—3 Tage nach der Infektion sterben, so soll bereits $^1/_{50}$—$^1/_{100}$ der Dosis tolerata Wirkung zeigen. Nach täglicher Verabreichung dieser Dosis an 3—4 Tagen sollen die meisten Tiere überhaupt gesund bleiben, ohne auch nur vorübergehend schwere Krankheitserscheinungen zu zeigen.

Weiter soll sich das Präparat bei Staphylokokkeninfektionen bewährt haben.

Weniger günstig lauten die Angaben von Harms, der an in vitro-Versuchen (im Hygienischen Institut der Tierärztlichen Hochschule Hannover) keine bakterizide Wirkung des Prontosils feststellen konnte. Als Testkeime dienten ihm Streptokokkus pyogenes Streptokokkus equi, Brucella abortus, Bact. paratyphi B. und Bakt. enterit. Gärtner.

Im Tierexperiment stellte er eine bakterizide Wirkung nur beim Streptokokkus pyogenes fest. Nicht beeinflußt wurde durch Prontosil das Haften und der Ablauf von Infektionen mit Bakt. enterit. Gärtner, Bakt. abortus equi, Pneumokokkus lanceolatus, Streptokokkus equi und Brucella abortus.

Wirkungsmechanismus.

Über den Wirkungsmechanismus gehen die Ansichten weit auseinander. Colebrook, Leonard, G. A. H. Buttle nehmen an, daß das wirksame Prinzip im Prontosil das Sulfamid ist, welches durch Reduktion im Körper aus dem Prontosil abgespalten wird. Füller schließt aus seinen Versuchen, daß ungefähr die Hälfte des verabreichten Prontosils reduziert wird zu Sulfanilamid. Die Ausscheidung im Harn beobachtete er desto schneller, je kleiner die Dosis, und er glaubt, daß die therapeutische Wirksamkeit des Prontosils allein dem durch Reduktion entstandenen Sulfanilamid zukommt, da er bei Prontosil als solchem keine bakterizide Wirkung hat feststellen können. Auch sind die Meinungen über die Art der bakteriziden Wirkungen sehr verschie-

den. Nach Scherber wird in erster Linie der Erreger geschädigt und vernichtet. Anselm denkt — nachdem er nicht nur bei seinen Streptokokken, sondern auch bei Misch- und Staphylokokken-Infektionen gute Wirkungen erzielte — entweder an eine allgemeine bakterizide Wirkung oder an eine Erhöhung der Abwehrkräfte. Frankl ist der Ansicht, daß durch Prontosil vor allem die Schutzkräfte des Organismus im Kampf gegen die Bakterien erhöht werden, die bakterienschädigende bezw. tötende Wirkung jedoch viel weniger in Betracht kommt.

Vielleicht hat Hilzermann recht, wenn er von einer Unkenntnis über das Wesen der Chemotherapie überhaupt gegenüber den bakteriellen Infektionen spricht und der Theorie (Ehrlich), welche glaubt, die Entkeimung des Organismus durch parasitotrope chemische Stoffe auch auf die bakteriellen Infektionen übertragen zu können, widerspricht. Nach seiner Ansicht muß die Entkeimung infolge der schnellen Vermehrungsart der Bakterien, der Giftentwicklung versagen. Denn mit dem Augenblick der Abtötung einer großen Masse von Krankheitserregern müssen auch durch die dabei frei werdenden Verfallsgifte der Streptokokken große Mengen Schutzstoffe gebunden werden, sodaß der Organismus dem Rest der nicht abgetöteten Erreger schutzlos gegenüber steht, oder an der Wirkung der Zerfallsgifte zugrunde geht. Durch seine Beobachtungen mit verschiedenen chemotherapeutischen Mitteln kam Hilzermann zu der Überzeugung, daß die Wirkung eines Chemotherapeutikums keine Sterilisierung, Entkeimung des Organismus im Sinne der Dosis sterilisans maxima sein könne, vielmehr müßte sie auf einer aktiven Immunisierung des Organismus durch die im Organismus mittels des chemischen Stoffes abgetöteten Erreger beruhen. Zur Abtötung der Krankheitserreger behufs Einleitung der Immunisierung dürfe man aber den parasitotropen Stoff nur in kleinsten Mengen verwenden, nicht umgekehrt.

Zusammenfassend ist zu sagen, daß bis heute eine in allen Punkten befriedigende Theorie nicht vorliegt. Experimentell erwiesen ist die Tatsache, daß Prontosil im vitro Versuch sowohl gegenüber Streptokokken als auch Staphylokokken keine besondere Wirkung zeigt. Es bedarf also zu seiner Wirkung — denn nur so kann man die ausgezeichneten Erfolge, von denen die Humanmedizin zu berichten weiß, erklären — der Beteiligung des lebenden Organismus. Der gleichen Ansicht sind auch Levaditi und Vaismann, die den Wirkungsmechanismus in der Verhinderung der Einkapselung der Streptokokken gefunden zu haben glauben. Diesen Befund konnten Colebrook und seine Mitarbeiter nicht bestätigen, stimmen aber hinsichtlich der Notwendigkeit der Mitwirkung der lebenden Zelle mit Domagk und Levaditi überein. Aber wir wissen ja bei vielen Heilmitteln nicht einmal annähernd, wie und warum sie wirken.

Indikationsgebiet.

Die Herstellerfirma gibt hier alle durch Streptokokken und Staphylokokken hervorgerufenen Erkrankungen an. Septische Erkrankungen aller Art, Angina, Erysipel, Sepsis nach Otitis media und Meningitis, sowie infektiöse, besonders durch Staphylokokken verursachte Arthritiden.

Ferner ist die Verwendung von Prontosil angezeigt bei Sepsis post partum und post abortum, bei Cystitiden und Pyelitiden.

Jäger berichtet bei Verwendung von 2—20 %iger Prontosilsalbe über gute Erfolge. Panaritien, Dermatomykosen, Mastitiden kamen zu erfolgreichen Behandlungen. Auch soll sich an Stelle von Jodtinktur eine Prontosillösung in Alkohol-Aceton bei Operationen und verschmutzten Straßenwunden bewährt haben. Ekzeme und Dermatitiden sollen geheilt worden sein. Ein dankbares Anwendungsgebiet sollen nach Jäger Verbrennungen darstellen; eine austrocknende, adstringierende, blutstillende, granulationsanregende und epithelisierende Wirkung von Prontosil soll sich ebenfalls gezeigt haben. Und nicht zuletzt wird ihm ein prophylaktischer Effekt zugeschrieben. Im Gegensatz dazu stehen die Angaben von verschiedenen Autoren — Hartl, Opitz — die von Mißerfolgen berichten und zur Vorsicht mahnen. Sommer hatte nach intravenöser Einspritzung von 7 ccm 2,5%igem Prontosil bei Kindbettfieber einen tödlichen Herzkollaps. Trotz aller Gegenmaßnahmen starb die Patientin nach 6 Stunden. Er mahnt zur Vorsicht. Unerwähnt möchte ich nicht lassen, daß bei der Erysipelbehandlung Prontosil eine ausgezeichnete Wirkung zugeschrieben wird, wobei ich feststellen konnte, daß die Berichte darüber fast lückenlos sind. In allen Veröffentlichungen ist die Beurteilung einheitlich. Meist wurden zur Erysipeltherapie Prontosiltabletten verwendet. Erfahrungsgemäß soll die wirksame Substanz in der Prontosiltablette eine besondere Haut-Affinität haben, wodurch man sich die guten Erfolge bei der Erysipelbehandlung erklärt. Abschließend kann gesagt werden, daß der therapeutische Wert des Prontosils in der Humanmedizin nicht einheitlich beurteilt wird.

In der Tierheilkunde sind mit Prontosil kaum klinische Erfahrungen gesammelt worden. Brüstle berichtet von erfolgreicher Prontosilverwendung bei Petechialfieber. Whicher und Smith wollen in der Kleintierpraxis Prontosil erfolgreich zur Anwendung gebracht haben. Einmal kamen eine Dogge mit Metritis, ein andermal 2 Katzen mit Enteritis und eitrigem Nasenausfluß zur Behandlung.

Nachdem die Berichte über Prontosilbehandlung in der Tierheilkunde so spärlich sind, konnte ich mich bei meinen Versuchen lediglich auf die Erfahrungen stützen, die in der Humanmedizin gemacht wurden.

Dosierung.

Bei der Dosierung hielt ich mich an die von der Herstellerfirma, sowie die im humanmedizinischen Schrifttum angegebenen Dosen und errechnete daraus die gewünschte Pferdedosis, wobei ich, wie anderwärts angezeigt, als durchschnittliche Pferdedosis die 10 fache Menschendosis in Anwendung brachte. Bei meinen Versuchen habe ich mich meistmöglich an diese Mengen gehalten.

Folgende Dosen kommen in der Humanmedizin zur Anwendung:
zur intramuskulären Injektion: 2 Ampullen täglich
(1 Ampulle = 5 ccm einer 2,5%igen Prontosillösung),
zur intravenösen Injektion: obige Dosis,
zur oralen Verabreichung: 2 × tägl. 2—3 Tabletten,
zur Prophylaxe: 2—3 Tabletten.

In schweren Fällen wird die Kombination von Prontosil solubile und Prontosiltabletten empfohlen.

Eigene Versuche mit Prontosil.

Wie schon früher erwähnt, gelangt Prontosil auch in Substanz in den Handel. Bei meinen Versuchen verwendete ich Prontosil in Substanz, aus dem ich mir zunächst 5%ige und später eine 10%ige Lösung herstellte. Zur Einverleibung gebrauchte ich sowohl die intramuskuläre als auch die intravenöse Injektionsart. Als Versuchstiere dienten an Druse erkrankte Pferde, die in die Medizinische Tierklinik der Universität München eingeliefert waren. Injiziert wurde 2 mal täglich, morgens und abends. Anfangs injizierte ich 25—50 ccm einer 5%igen Lösung intramuskulär, an späteren Versuchspferden steigerte ich die Dosis und injizierte 100 ccm einer 10%igen Lösung sowohl intramuskulär als auch intravenös.

Fall 1.

Brauner Wallach, etwa 7 Jahre alt, mittelschweres Arbeitspferd. Das Pferd wurde am 13. 3. eingeliefert mit dem Vorbericht, daß es kein Futter aufnehme (geringer Appetit auf Heu) und seit 4 Tagen Husten, seit 5 Tagen Nasenausfluß zeige. Der Patient ist nicht vorbehandelt. T. 39,6, P. 49, A. 19.

Diagnose: Druse.

Behandlung: Morgens 25,0 ccm Prontosil 5%ig i. m. hinten links. Abends 25,0 ccm Prontosil 5%ig i. m. hinten rechts.

Krankheitsverlauf: Das Pferd nimmt noch am selben Tag Nahrung auf. Harn 1 Stunde nach der Injektion rot verfärbt. — 14. 3.: Appetit mittel, Kot geballt, trocken, Lunge o.p.B., heftiger krampfhafter Husten; wenig serös-schleimiger Nasenausfluß. T. morgens 39,3, abends 38,7; P. 42, A. 18. Allgemeinbefinden gebessert.

Behandlung: 2×25,0 ccm 5%iges Prontosil i. m. hinten rechts.

15. 3.: Appetit gut, Kot geballt, Allgemeinbefinden gut, Lunge o.p.B. Krampfhafter Husten spontan und leicht auslösbar; geringer seröser Nasenausfluß. T. morgens 38,7, abends 38,5, P. 40, A. 19.

Behandlung: Chlorammonium-Latwerge, kein Prontosil.

16. 3.: Appetit gut, Verdauung gut, kein Nasenausfluß mehr, Husten seltener, T. morgens 38,6, abends 39,0, P. 40, A. 14.

Behandlung: Infumigationen.

17. 3.: Appetit gut, Husten schwer auslösbar, kein Nasenausfluß.

Keine Behandlung.

Patient am 17. 3. als geheilt entlassen.

Fall 2.

Traber-Hengst, Eisenschimmel, etwa 7 Jahre alt.

Vorbericht: Pferd sollte zur Kastration in die Chirurgische Klinik, wurde aber wegen Nasenausfluß und Fieber in die Medizinische Klinik eingestellt.

Diagnose: Druse.

Krankheitsverlauf: 3. 4.: Allgemeinbefinden gut, Nährzustand gut, Husten spontan und auslösbar, beiderseits serös-schleimiger Nasenausfluß, Kehlgangslymphknoten geschwollen, Lunge o.p.B., T. 39,2, P. 32, A. 18.

Behandlung: Chlor-Ammonium-Latwerge, Halswickel.

4. 4.: Allgemeinbefinden gut, Kot geballt, durchsaftet, Husten und Nasenausfluß unverändert. T. morgens 38,2, abends 38,4, P. 32, A. 12.

Behandlung: Chlor-Ammonium-Latwerge.

5. 4.: T. morgens 37,9, abends 38,0, P. 34, A. 18. Allgemeinbefinden gut, Appetit gut, Kot geballt, durchsaftet, serös-schleimiger Nasenausfluß, Kehlgangslymphknoten leicht geschwollen, Husten auslösbar.

Behandlung: 2×50,0 Prontosil 5%ig i. m. hinten rechts.

6. 4.: T. morgens 38,0, abends 37,8, P. 30, A. 12. Allgemeinbefinden gut, Appetit gut, Verdauung gut, Nasenausfluß, Husten auslösbar.

Behandlung: Druselappen, 2×50,0 Prontosil 5%ig i. m. hinten links.

7. 4.: T. morgens 37,7, abends 37,9. Allgemeinbefinden gut, Appetit gut, Verdauung gut, kein Husten und kein Nasenausfluß.

Behandlung: 50,0 Prontosil 5%ig i. m. hinten links.

8.—12. 4.: Keine Behandlung mehr.

Patient wird am 12. 4. als geheilt entlassen.

Fall 3.

Stute, braun, 4 Jahre alt, mittelschweres Arbeitspferd.

Vorbericht: Mit Pferdetransport am 16. 4. aus Salzburg gekommen, hat Fieber und Nasenausfluß.

Krankheitsverlauf: 17. 4.: T. abends 40,4, P. 60, A. 24. Nährzustand mittelmäßig bis gut, Körperbau kräftig, Temperament lebhaft. Haarkleid glatt, glänzend, anliegend, Haut elastisch. Lidbindehäute blaß bis rosa, Nasenschleimhaut blaß. Kehlgangslymphknoten leicht vergrößert, nicht schmerzhaft. Beiderseits serös-eitriger Nasenausfluß. Spontanhusten, leicht auslösbar.

Diagnose: Druse.

20. 4.: T. morgens 38,6, abends 40,3, P. 58, A. 32. Appetit mittelmäßig, Kotabsatz normal, serös-schleimiger Nasenausfluß, Kehlgangslymphknoten leicht geschwollen.

Behandlung: 2×50,0 Prontosil 5%ig i. m.

21. 4.: T. morgens 38,0, abends 40,1, P. 40, A. 24. Appetit mittelmäßig, Kotabsatz normal, Nasenausfluß beiderseits, Kehlgangslymphknoten leicht geschwollen.

Behandlung: 2×50,0 Prontosil 5%ig i. m. hinten links.

22. 4.: T. morgens 39,0, abends 39,6, P. 44, A. 20. Befund wie am Vortage.

Behandlung: 2×50,0 Prontosil 5%ig i. m., Chlor-Ammonium-Latwerge, Infumigationen.

23. 4.: T. morgens 38,9, abends 39,4, P. 44, A. 22. Allgemeinbefinden gebessert, Appetit gut, Verdauung normal. Seröser Nasenausfluß beiderseits, Husten auslösbar, Kehlgangslymphknoten nicht mehr geschwollen.

Behandlung: 2×50.0 Prontosil 5%ig i. m. hinten links, Chlor-Ammonium-Latwerge, Infumigationen.

24. 4.: T. morgens 38,9, abends 38,7, P. 44, A. 24. Sonst keine Veränderungen gegenüber dem Vortage.

Behandlung: 2×50,0 Prontosil i. m. hinten rechts, Infumigationen.

25. 4.: T. morgens 38,1, abends 38,2, P. 44, A. 24. Allgemeinbefinden ge-

bessert, Appetit gut, Verdauung normal, kein Nasenausfluß mehr, Schwellung der Kehlgangslymphknoten verschwunden, Spontanhusten.

Behandlung: Infumigationen.

26. 4.: T. morgens 37,8, abends 38,5, P. 40, A. 16.

Ohne Behandlung.

27. 4.: T. morgens 38,0, abends 38,5, P. 52, A. 24. Allgemeinbefinden gut, kein Nasenausfluß, jedoch Husten auslösbar.

Behandlung: 2×20,0 Prontosil 5%ig i. v., Chlor-Ammonium-Latwerge, Infumigationen.

28. 4.: T. morgens 38,4, abends 38,2, P. 38, A. 19. Appetit gut, Verdauung normal, Husten auslösbar, kein Nasenausfluß.

Behandlung: 2×20,0 Prontosil 5%ig i. v.

29. 4.: Ohne Behandlung.

30. 4.: T. morgens 38,8, abends 38,3, P. 36, A. 14. Allgemeinbefinden gut, kein Husten, seröser Nasenausfluß.

Behandlung: 40,0 Prontosil 5%ig intravenös.

1. 5.: T. morgens 38,0, abends 38,5, P. 36, A. 16. Kein Nasenausfluß, hustet ab und zu.

Keine Behandlung.

5. 5.: Appetit gut, Kot geballt, durchsaftet, Husten auslösbar, kein Nasenausfluß.

Behandlung: Infumigationen.

6. 5.: T. morgens 38,4, abends 38,2, P. 32, A. 18. Appetit gut, Verdauung normal, kein Nasenausfluß, kein Husten.

Keine Behandlung.

7. 5.: Patient wird als geheilt entlassen.

Fall 4.

Brauner Wallach, etwa 7 Jahre alt, schweres Arbeitspferd.

Vorbericht: Pferd hat seit 14 Tagen Nasenausfluß, und die Kehlgangslymphknoten sind geschwollen. Seit gestern Futteraufnahme verweigert. Patient hat vor einigen Wochen Druse gehabt.

Diagnose: Druse (Rekonvaleszent).

Krankheitsverlauf: 1. 10.: Nährzustand gut, Temperament ruhig, Haarkleid glatt, glänzend, Haut elastisch, Konjunktiven blaß, gelblich-rosa. Kehlgangslymphknoten diffus geschwollen, nicht schmerzhaft, mit Abszedierung und Abszeßöffnung; serös-eitriger Ausfluß. T. 39,6, P. 36, regelmäßig, gleichmäßig, mittelkräftig; Herzstoß weder sichtbar noch fühlbar, erster Herzton gespalten. A. 14, costoabdominal; beiderseits seröser Nasenausfluß, Spontanhusten gehört, Husten nicht auslösbar; Appetit gut, sonst o.p.B.

Aufnahme in die Klinik um 15 Uhr. Appetit auf Hafer und Heu mittelmäßig, Kot geballt, seröser Nasenausfluß beiderseits, Kehlgangslymphknoten hühnereigroß mit Abszeßöffnung und serös-eitriger Sekretion, kein Hustenreiz.

Behandlung: 150,0 ccm Prontosil 10%ig i. v.

19 Uhr: T. 40,0 P. 70 — 21 Uhr: T. 40,4 P. 70

24 Uhr: T. 40,1 P. 70

2. 10.: Fieberabfall, Appetit gut, Kot geballt, Atmung ruhig, einmal

Spontanhusten gehört, Husten nicht auslösbar. Kehlgangslymphknoten unverändert. T. morgens 38,2, abends 38,3, P. 40, A. 14.

Behandlung: Infumigationen.

3. 10.: T. morgens 38,0, abends 38,4, P. 38, A. 12. Klinischer Befund unverändert.

Keine Behandlung.

4. 10.: T. morgens 38,3, abends 38,4, P. 36, A. 14. Appetit gut, Kot geballt, weder Husten noch Nasenausfluß. Kehlgangslymphknoten unverändert.

Keine Behandlung.

7. 10.: T. morgens 38,2, abends 38,4, P. 44, A. 14. Appetit gut, Kot geformt, weder Husten noch Nasenausfluß, Schwellung der Kehlgangslymphknoten auffallend zurückgegangen.

8. 10. Patient als geheilt entlassen.

Fall 5.

Fuchs-Wallach (Kohlfuchs) 10—11 Jahre alt.

Vorbericht: Patient hat seit einigen Tagen Nasenausfluß. 13. 11.: T. morgens 39,3, abends 39,0, P. 54, A. 20. Nährzustand gut, Temperament lebhaft, Haut elastisch, Haarkleid glatt, glänzend. Sichtbare Schleimhäute rosa-rot. Kehlgangslymphknoten nicht vergrößert, nicht schmerzhaft. Retropharyngeale Lymphknoten nicht palpierbar. Herz und Lunge o.p.B. Beiderseits starker eitriger Nasenausfluß. Spontanhusten.

Diagnose: Katarrh der oberen Luftwege, Verdacht auf Druse.

Behandlung: Infumigationen.

15. 11.: T. morgens 38,2, abends 38,3, P. 60, A. 16. Appetit gut, Kot geballt, durchsaftet, Atmung costoabdominal, kein Husten, beiderseits eitriger Nasenausfluß.

Behandlung: Eukapnost, Chlor-Ammonium-Latwerge, Prießnitzwickel, 2×50,0 ccm Prontosil 10%ig intravenös.

16. 11.: T. morgens 38,2, abends 38,3, P. 48, A. 24. Kein Nasenausfluß, kein Husten.

Behandlung: 2×50,0 ccm Prontosil 10%ig intravenös, Infumigationen.

17. 11.: wie am Vortage.

18.—20. 11. keine Behandlung.

20. 11.: T. morgens 37,7, abends 38,0, P. 42, A. 18. Appetit gut, Kotabsatz normal, Allgemeinbefinden gut, geringer eitriger Nasenausfluß.

23. 11. Patient kann als geheilt abgehen.

Fall 6.

Kastanienbrauner Wallach, nach dem Zahnbefund etwa 7 Jahre alt, schweres Arbeitspferd.

Vorbericht: Am 24. 4. gekauft. Sollte auf Dämpfigkeit untersucht werden. Vom Tierarzt wegen Druse in die Klinik überwiesen.

30. 4.: T. morgens 39,6, abends 40,2, P. 44, A. 12. Nährzustand mittelmäßig bis gut, Temperament ruhig, Haarkleid glatt, glänzend, Haut elastisch. Sichtbare Schleimhäute blaß-rosa. Kehlgangslymphknoten diffus geschwollen, nicht schmerzhaft. Erster Herzton gespalten, beiderseits seröser Nasenausfluß. Husten nicht auslösbar. Perkussionsfeld beiderseits

2—3 Finger breit nach hinten schräg abwärts vergrößert. Verdauung normal, sonst o.p.B.

Diagnose: Druse.

Keine Behandlung.

1. 5.: T. morgens 39,9, abends 39,9, P. 44, A. 10. Appetit mittelmäßig (auf Heu), Allgemeinbefinden gedrückt, matt. Eitriger Nasenausfluß beiderseits. Kehlgangslymphknoten diffus verdickt, nicht schmerzhaft, Husten nicht auslösbar.

Keine Behandlung.

2. 5.: T. morgens 39,5, abends 38,7, P. 44, A. 10. Appetit gut, Verdauung normal, Allgemeinbefinden deutlich gehoben, seröser Nasenausfluß.

3. 5.: T. morgens 38,4, abends 38,3, P. 40, A. 14. Befinden wie am Vortage.

Keine Behandlung.

4. 5.: T. morgens 38,2, abends 38,3, P. 44, A. 12. Appetit und Allgemeinbefinden gut. Verdauung normal. Kein Nasenausfluß. Husten auslösbar. Kehlgangslymphknoten noch leicht geschwollen. Deutliche Besserung des Gesundheitszustandes.

Keine Behandlung.

7. 5.: Patient als geheilt entlassen.

Patient blieb ohne Behandlung und diente als Kontrollfall.

Fall 7.

Fuchs-Wallach ohne Abzeichen, etwa 7 Jahre alt, mittelschweres Arbeitspferd.

Vorbericht: Pferd wurde am 14. 3. gekauft, frißt am nächsten Tag nicht, hat Nasenausfluß und hustet.

Diagnose: Druse.

6. 3.—15. 3. vorbehandelt.

16. 3.: Appetit mittel, Allgemeinbefinden schlecht; serös-eitriger Nasenausfluß, Spontanhusten, Kehlgangslymphknoten etwas geschwollen. T. morgens 39,6, abends 40,5, P. 40, A. 18.

Behandlung: 2×30,0 Prontosil 5%ig i. m. hinten links.

17. 3.: T. morgens 38,3, abends 39,5, P. 36, A. 28. Appetit gut, Verdauung normal, kein Nasenausfluß. Husten unverändert, Kehlgangslymphknoten leicht geschwollen. Allgemeineindruck gebessert.

Behandlung: 2×30,0 Prontosil 5%ig i. m. hinten rechts.

18. 3.: T. morgens 38,2, abends 39,4, P. 36, A. 24. Allgemeinbefinden wie gestern. Nase feucht, Husten nicht mehr spontan, auslösbar. Kehlgangslymphknoten unverändert. Gesamtbefund deutlich gebessert.

Behandlung: 2×30,0 Prontosil 5%ig i. m. hinten links.

19. 3.: T. morgens 39,4, abends 40,3, P. 40, A. 20. Appetit, Verdauung, Allgemeinbefinden gut, Husten schwer auslösbar. Serös-eitriger Nasenausfluß, stärker als an den Vortagen.

Behandlung: 2×30,0 Prontosil 5%ig i. m.

20. 3.: T. morgens 38,8, abends 39,4, P. 38, A. 18. Appetit und Verdauung gut, Spontanhusten und auslösbar. Nasenausfluß. Gesamtbefund unverändert.

Keine Behandlung.

21. 3.: T. morgens 39,1, abends 39,4, P. 40, A. 16. Allgemeinbefinden

unverändert, Husten seltener. Verstärkter eitrig-schleimiger Nasenausfluß. Kehlgangslymphknoten nach wie vor leicht geschwollen.

Behandlung: 2×50,0 Prontosil 5%ig i. m. hinten rechts.

22. 3.: T. morgens 39,8, abends 39,9, P. 38, A. 14. Appetit, Allgemeinbefinden und Verdauung gut. Lunge o.p.B. Nasenausfluß stärker, selten Spontanhusten, Kehlgangslymphknoten unverändert.

Behandlung: 2×50,0 Prontosil 5%ig i. m. hinten links.

23. 3.: T. morgens 38,7, abends 39,2, P. 36, A. 20. Nasenausfluß geringer, sonstiger Befund unverändert.

Keine Behandlung.

24. 3.: T. morgens 37,9, abends 38,5. Geringer Nasenausfluß, Husten schwer auslösbar. Schwellung der Kehlgangslymphknoten zurückgegangen.

Behandlung: 2×50,0 Prontosil intramuskulär.

25. 3.: Appetit, Allgemeinbefinden gut, geringer serös-eitriger Nasenausfluß. Husten selten, schwer auslösbar. Schwellung der Kehlgangslymphknoten verschwunden.

Patient wurde am 25. 3. auf Wunsch des Eigentümers entlassen unter Verordnung von Stallruhe.

Fall 8.

Hengst, braun, nach den Zähnen 4 Jahre alt, schweres Arbeitspferd.

Vorbericht: Patient ist mit Druseserum vorbehandelt. 27. 4.: T. 39,9, P. 48, A. 16. Nährzustand gut, Haarkleid glatt, glänzend, Haut elastisch, Lidbindehäute gerötet, Kehlgangslymphknoten doppel-wallnußgroß, nicht schmerzhaft. Herz und Lunge o.p.B., beiderseits seröser Nasenausfluß. Husten spontan und auslösbar.

Diagnose: Druse.

Behandlung: Chlor-Ammonium-Latwerge, Infumigationen. 2×50,0 Prontosil 5%ig intravenös.

28. 4.: T. morgens 39,7, abends 39,5, P. 40. A. 16. Allgemeinbefinden gut, Appetit gut, Kot geballt, durchsaftet, beiderseits seröser Nasenausfluß, Spontanhusten.

Behandlung: Infumigationen, Chlor-Ammonium-Latwerge.

29. 4.: T. morgens 39,2, abends 39,6, P. 36, A. 16. Allgemeinbefinden gut, Appetit und Verdauung normal, seröser Nasenausfluß, Kehlgangslymphknoten geschwollen, Husten auslösbar.

Behandlung: Chlor-Ammonium-Latwerge, Infumigationen.

30. 4.: T. morgens 39,2, abends 39,6, P. 36, A. 14. Allgemeinbefinden gut, beiderseits geringer, seröser Nasenausfluß, Kehlgangslymphknoten geschwollen.

Behandlung: Infumigationen.

1. 5.: T. morgens 39,0, abends 39,2, P. 40, A. 18. Patient hustet nicht mehr, geringer seröser Nasenausfluß. Schwellung der Kehlgangslymphknoten zurückgegangen.

Keine Behandlung.

2. 5.: T. morgens 38,9, abends 39,0, P. 48, A. 18. Allgemeinbefinden gut, kein Nasenausfluß, beide Nasenöffnungen mit eingetrocknetem Sekret behaftet. Husten nicht auslösbar. Kehlgangslymphknoten normal und nicht schmerzhaft.

Patient am 3. 5. entlassen.

Fall 9.

Brauner Wallach, etwa 4 Jahre alt, schweres Arbeitspferd.

Allgemeinuntersuchung: Nährzustand gut, Körperbau sehr kräftig, Temperament ruhig. Haarkleid im Wechsel, Haut elastisch. Lidbindehäute rosarot. Kehlgang dick geschwollen, retropharyngeale Lymphknoten nicht palpierbar. T. 39,0, P. 40, regelmäßig, gleichmäßig, mittelkräftig. Herztöne rein, gut voneinander abgesetzt. Atmung 16, costo-abdominal. Nasenschleimhaut rosa-rot, Öffnungen beiderseits verkrustet. Husten nicht auslösbar; sonst o.p.B.

Diagnose: Druse.

Krankheitsverlauf:

24. 4.: T. morgens 38,8, abends 39,6, P. 40, A. 12. Appetit mittel bis schlecht, kaum Nasenausfluß, Nasenöffnungen verkrustet, Kehlgangslymphknoten wie bei der Allgemeinuntersuchung, Allgemeinbefinden ebenso.

Behandlung: Chlor-Ammonium-Latwerge, Infumigationen.

25. 4.: T. morgens 38,9, abends 38,6, P. 38, A. 12. Allgemeinbefinden wie am Vortage, Appetit mittelmäßig, Verdauung normal, links eitrig-schleimiger Nasenausfluß. Abszeßbildung am Kehlgang, kein Husten auslösbar.

Behandlung: unverändert.

26. 4.: T. morgens 38,4, abends 38,6, P. 40, A. 18. Allgemeinbefinden gut, Nasenausfluß unverändert. Hustenreiz, Abszeß am Kehlgang ist aufgebrochen. Die Bruchstelle wird erweitert und mit Wasserstoffsuperoxyd gespült.

Behandlung: Chlor-Ammonium-Latwerge, Infumigationen.

27. 4.: T. morgens 38,1, abends 38,3, P. 36, A. 16. Allgemeinbefinden wie am Vortage. Links eitrig-schleimiger Nasenausfluß Hustenreiz, Spülung mit Wasserstoffsuperoxyd (Abszeß).

Behandlung: 2×20,0 Prontosil 5%ig intravenös.

28. 4.: T. morgens 38,2, abends 38,7, P. 35, A. 16. Allgemeinbefinden gut, Hustenreiz, kein Nasenausfluß. Abszeßöffnung mit Wasserstoffsuperoxyd ausgespült.

Behandlung: 2×20,0 ccm Prontosil 5%ig intravenös, Infumigationen.

29. 4.: T. morgens 38,0, abends 38,3, P. 38, A. 20. Allgemeinbefinden gut, Appetit gut, Verdauung normal, Hustenreiz, schleimiger Nasenausfluß beiderseits, Abszeß mit Wasserstoffsuperoxyd gespült.

Keine Behandlung.

30. 4.: T. morgens 38,2, abends 38,6, P. 36, A. 18. Allgemeinbefinden gut, Appetit gut, Hustenreiz, serös-schleimiger Nasenausfluß. Abszeßspülung mit Wasserstoffsuperoxyd.

Behandlung: 2×20,0 ccm Prontosil 5%ig i. v., Infumigationen.

1. 5.: T. morgens 38,2, abends 38,7, P. 36, A. 18. Allgemeinbefinden wie am Vortage. Vertrocknetes, schleimiges Nasensekret vorhanden. Kein Nasenausfluß, Husten auslösbar.

Behandlung: 2×25,0 ccm Prontosil 5%ig i. v., Chlor-Ammonium-Latwerge, Infumigationen.

2. 5.: T. morgens 38,3, abends 38,0, P. 36, A. 16. Allgemeinbefinden gut, Verdauung normal, Husten auslösbar, kein Nasenausfluß.

Behandlung: Infumigationen.

3. 5.: T. morgens 37,9, abends 38,0, P. 34, A. 18. Allgemeinbefinden gut, kein Husten, kein Nasenausfluß. Kehlgangslymphknoten immer noch geschwollen.

Keine Behandlung.

4.—7.5.: Allgemeinbefinden gut, Appetit gut, Verdauung normal, kein Husten, leicht seröser Nasenausfluß, Kehlgangslymphknoten geschwollen.

Nach dem 7. 5. nicht mehr mit Prontosil behandelt.

Fall 10.

Wallach, 6 Jahre alt, schweres Arbeitspferd.

Vorbericht: Zur Untersuchung auf Koppen eingestellt, bekam Patient Fieber, Nasenausfluß, geschwollene Kehlgangslymphknoten und Husten. Vorbehandelt mit 5,0 E 104 intramuskulär.

Allgemeinuntersuchung: Nährzustand mittelmäßig, Konstitution kräftig, Temperament ruhig, Haarkleid mäßig glatt (Haarwechsel), Haut elastisch, gut abhebbar, Lidbindehäute gerötet, leicht gelblich, Kehlgangslymphknoten vergrößert, nicht schmerzhaft. Retropharyngeale Lymphknoten nicht palpierbar. T. 40,5, P. 64; Herztöne: 1. Herzton klappend, 2. abgeschwächt, A. 16, costo-abdominal. Aus beiden Nasenöffnungen serösschleimiger Nasenausfluß. Husten auslösbar, Kehlkopf druckempfindlich. Verdauung normal. Im übrigen o.p.B.

Diagnose: Druse.

Krankheitsverlauf:

4. 4.: T. morgens 39,0, abends 39,6, P. 48, A. 12. Schwellung der Kehlgangslymphknoten stärker geworden, Nasenausfluß, Hustenreiz.

Behandlung: 2×50,0 Prontosil 5%ig i. m., Eukapnost, Halswickel.

6. 4.: T. morgens 40,2, abends 39,9, P. 60, A. 16. Allgemeinbefinden unverändert, Kehlgangslymphknoten unverändert, Nasenausfluß gut.

Behandlung: 2×50,0 ccm Prontosil 5%ig i. m., Eukapnostinfumigationen.

7. 4.: T. morgens 39,8, abends 39,9, P. 56, A. 20. Allgemeinbefinden etwas gebessert, Hustenreiz, eitriger Nasenausfluß, Kehlgangslymphknoten weicher geworden.

Behandlung: Infumigationen.

8. 4.: T. morgens 39,8, abends 39,6, P. 64, A. 18. Allgemeinbefinden wie am Vortage, Hustenreiz, Nasenausfluß, Kehlgangslymphknoten unverändert.

Behandlung: 2×50,0 ccm Prontosil i. m., Eukapnostinfumigationen.

9. 4.: T. morgens 39,5, abends 39,6, P. 68, A. 14. Allgemeinbefinden unverändert, Husten, Nasenausfluß, Kehlgangslymphknoten unverändert.

Behandlung: Infumigationen.

10. 4.: T. morgens 39,8, abends 39,6, P. 60, A. 16. Allgemeinbefinden unverändert, Husten, eitriger Nasenausfluß, Abszeßbildung an den Kehlgangslymphknoten.

Behandlung: 2×50,0 ccm Prontosil 5%ig intramuskulär.

12. 4.: T. morgens 39,1, abends 39,9, P. 56, A. 24. Allgemeinbefinden unverändert, Husten, Nasenausfluß; Spaltung des Abszesses bei den Kehlgangslymphknoten, Ausspülen mit Wasserstoffsuperoxyd.

Keine Behandlung.

13. 4.: T. morgens 38,5, abends 39,3, P. 50, A. 18. Allgemeinbefinden wie am Vortage. Ausspülen der Wunde mit Wasserstoffsuperoxyd.

Behandlung: Infumigationen.

14. 4.: T. morgens 39,0, abends 40,2, P. 54, A. 20. Allgemeinbefinden besser als am Vortage, Husten, Nasenausfluß. Spülung mit Wasserstoffsuperoxyd.

Behandlung: 2×50,0 ccm Prontosil 5%ig i. m. hinten links.

15. 4.: T. morgens 38,5, abends 39,5, P. 36, A. 18. Allgemeinbefinden wie am Vortage, Husten, Nasenausfluß. Spülung mit Wasserstoffsuperoxyd.

Behandlung: 2×50,0 ccm Prontosil 5%ig i. m. hinten rechts.

16. 4.: T. 39,0, P. 48, A. 16. Allgemeinbefinden unverändert, Husten, Nasenausfluß; Spaltung eines weiteren Abszesses bei den Kehlgangslymphknoten.

Keine Behandlung mehr, da Patient auf Wunsch des Eigentümers abgeholt wird.

Fall 11.

Wallach, Eisenschimmel, nach den Zähnen etwa 15 Jahre alt, mittelschweres Arbeitspferd.

Vorbericht: Hustet seit mehreren Tagen und hat Nasenausfluß. Seit mehreren Jahren regelmäßig mit Druse behaftet.

Allgemeinuntersuchung: Nährzustand gut, Körperbau kräftig, Temperament lebhaft, Haarkleid stumpf, anliegend; gebildete Hautfalten bleiben längere Zeit bestehen, Lidbindehäute gerötet, Kehlgangslymphknoten leicht vergrößert, nicht schmerzhaft, retropharyngeale Lymphknoten nicht palpierbar. T. 38,1, P. 44, unrgelmäßig, mittelkräftig. Herzdämpfung nach oben und hinten um 2 Finger breit vergrößert, systolische Geräusche. A. 39, hochgradige exspiratorische Dyspnoe. Nasenschleimhaut gerötet, beiderseits starker eitriger Nasenausfluß, teilweise kleinblasiger Schaum. Nüstern maximal erweitert. Spontanhusten, Schilddrüse links hühnereigroß. Behorchungsfeld beiderseits um Handbreite nach hinten vergrößert, Rasselgeräusche. Verdauung normal. Im übrigen o. p. B.

Diagnose: Druse, Bronchitis.

Krankheitsverlauf:

18. 4.: T. morgens 38,6, abends 39,1, P. 42, A. 42.

Behandlung: 2×50,0 Prontosil 5%ig i. m. hinten rechts.

19. 4.: T. morgens 38,1, abends 39,1, P. 40, A. 48. Allgemeinbefinden wie früher, eitriger Nasenausfluß, Spontanhusten, Kehlgangslymphknoten leicht geschwollen. Lunge und Atmung unverändert.

Behandlung: 2×50,0 Prontosil 5%ig i. m. hinten links.

20. 4.: T. morgens 38,3, abends 39,1, P. 44, A. 32. Appetit mittelmäßig, Kot geballt, nicht zerfallend. Allgemeinbefinden wie früher, Atemnot, Husten, eitriger Nasenausfluß. Kehlgangslymphknoten unverändert.

Behandlung: 2×50,0 Prontosil 5%ig i. m., Eukapnost.

Auf Wunsch des Eigentümers als ungeheilt entlassen.

Fall 12.

Fuchs-Wallach, 6 Jahre alt, mittelschweres Wagenpferd.

Vorbericht: Aus der Chirurgischen Klinik überwiesen mit eitrigem

Nasenausfluß, geschwollenen Kehlgangslymphknoten, Abszeßbildung, Spaltung vorgenommen.

Allgemeinuntersuchung: Nährzustand sehr schlecht, Haltung matt, Temperament gedrückt, Haarkleid struppig, glanzlos mit zahlreichen kahlen Stellen. Gebildete Hautfalten glätten sich langsam. Lidbindehäute blaß-rosa, Kehlgangslymphknoten in der Chirurgischen Klinik gespalten, retropharyngeale Lymphknoten vergrößert und schmerzhaft. T. 39,0, P. 52, regelmäßig, gleichmäßig, kräftig. Herztöne rein, gut voneinander abgesetzt. A. 24, costo-abdominal, Nasenschleimhaut stark gerötet, beiderseits stark eitriger Nasenausfluß. Luftsack schmerzhaft. Kraftloser Husten, leicht auslösbar. Appetit schlecht, im übrigen o.p.B.

Diagnose: Druse.

Krankheitsverlauf:

23. 4.: T. 39,0, P. 52, A. 24.

Behandlung: Chlor-Ammonium-Latwerge, Infumigationen.

24. 4.: T. morgens 39,5, abends 39,3, P. 48, A. 28. Allgemeinbefinden unverändert, starker eitriger Nasenausfluß. Abszeß mit Wasserstoffsuperoxyd gespült. Spontanhusten.

Behandlung: Infumigationen.

25. 4.: T. morgens 39,2, abends 39,0, P. 48, A. 28. Allgemeinbefinden schlecht, Appetit mittelmäßig, Verdauung normal, beiderseits eitriger Nasenausfluß, heftiger Spontanhusten, leicht auslösbar. Abszeßwunde mit Wasserstoffsuperoxyd ausgespült.

Behandlung: Chlor-Ammonium-Latwerge, Infumigationen.

27. 4.: T. morgens 38,3, abends 38,6, P. 44, A. 22. Allgemeinbefinden unverändert, eitriger Nasenausfluß, Spontanhusten.

Behandlung: Spülung mit Wasserstoffsuperoxyd, 2×20,0 ccm Prontosil 5%ig intravenös, Infumigationen.

28. 4.: T. morgens 38,6, abends 38,6, P. 36, A. 16. Allgemeinbefinden unverändert, Spontanhusten, eitriger Nasenausfluß.

Behandlung: 2×20,0 Prontosil 5%ig, Infumigationen, Spülung mit Wasserstoffsuperoxyd.

29. 4.: T. morgens 38,2, abends 38,5, P. 38, A. 20, Unverändert.

Behandlung: Infumigationen.

30. 4.: T. morgens 38,3, abends 38,7, P. 40, A. 16. Allgemeinbefinden weiterhin gedrückt, Appetit besser, heftiger Spontanhusten, beiderseits eitriger Nasenausfluß.

Behandlung: 2×40,0 Prontosil 5%ig i. v., Infumigationen.

1. 5.: T. morgens 39,4, abends 39,4, P. 44, A. 24. Allgemeinbefinden nicht gebessert, starker Hustenreiz, eitriger Nasenausfluß, rechts stärker als links.

Behandlung: 2×50,0 Prontosil 5%ig i. v., Chlor-Ammonium-Latwerge, Infumigationen.

2. 5.: T. morgens 39,0, abends 38,6, P. 44, A. 20. Hustenreiz unverändert, Nasenausfluß eitrig und beiderseits gleichmäßig.

Behandlung: Infumigationen.

3. 5.: T. morgens 38,6, abends 38,8, P. 38, A. 18. Allgemeinbefinden nicht gebessert, heftiger Spontanhusten, eitriger Nasenausfluß.

Behandlung: Chlor-Ammonium-Latwerge, Infumigationen.

4.—7. 5.: Allgemeinbefinden etwas gebessert, Appetit gut, Hustenreiz, eitriger Nasenausfluß.

Behandlung: Chlor-Ammonium-Latwerge, Infumigationen.

Patient am 9. 5. vom Besitzer abgeholt.

Fall 13.

Wallach, etwa 3 Jahre alt.

Vorbericht: Von der Chirurgischen Klinik überwiesen, am 6. 4. kastriert, Kluppen liegen noch. Schwellung der Kehlgangslymphknoten, Husten, Nasenausfluß. Mit 30,0 ccm Druseserum, 10,0 ccm Tetanusserum, 60,0 ccm Prontosil 10%ig intravenös vorbehandelt. T. am 7. 4. 40,5, P. 62.

8.—10. 4.: Zustand unverändert.

Allgemeinuntersuchung: Nährzustand mittelmäßig, Temperament gedrückt, Haarkleid glatt, glänzend, anliegend, Haut elastisch, Lidbindehäute leicht gerötet, Kehlgangslymphknoten wallnußgroß, schmerzhaft, retropharyngeale Lymphknoten nicht palpierbar. T. 39,5, P. 58, gleichmäßig, regelmäßig, nicht kräftig. A. 24, costo-abdominal, links starker eitriger Nasenausfluß, rechts nicht so stark, Husten spontan; im übrigen o.p.B. Beiderseits Kastrationswunde, normale Schwellung, Kluppen liegen beide noch.

Diagnose: Druse.

Krankheitsverlauf:

13. 4.: T. morgens 38,6, abends 39,6, P. 40, A. 22. Allgemeinbefinden unverändert, Husten, eitriger Nasenausfluß, links stärker als rechts, Kehlgangslymphknoten leicht geschwollen.

Behandlung: 2×50,0 Prontosil 5%ig i. m., Infumigationen, Halswickel.

14. 4.: T. morgens 39,2, abends 39,5, P. 56, A. 20. Krankheitszustand unverändert.

Behandlung: 2×50,0 Prontosil 5%ig i. m., Chlor-Ammonium-Latwerge, Halswickel.

15. 4.: T. morgens 38,8, abends 39,9, P. 40, A. 18. Krankheitszustand unverändert.

Behandlung: Infumigationen.

16. 4.: T. morgens 38,8, abends 38,8, P. 48, A. 22. Allgemeinbefinden und Krankheitszustand unverändert.

Behandlung: 2×50,0 Prontosil 5%ig i. m., Chlor-Ammonium-Latwerge, Halswickel.

17. 4.: T. morgens 38,5, abends 38,9, P. 48, A. 20. Allgemeinbefinden und Krankheitszustand unverändert.

Behandlung: 2×50,0 Prontosil 5%ig intramuskulär.

18.—22. 4.: Allgemeinbefinden und Krankheitszustand unverändert.

Behandlung: 2×50,0 Prontosil 5%ig i. m., Chlor-Ammonium-Latwerge, Halswickel.

23. 4.: T. morgens 38,5, abends 38,8, P. 32, A. 22. Allgemeinbefinden und Krankheitszustand unverändert.

Behandlung: Chlor-Ammonium-Latwerge, Infumigationen.

25. 4.: T. morgens 37,9, abends 38,0, P. 40, A. 18. Allgemeinbefinden gebessert, Appetit mittelmäßig, Verdauung normal, links serös-schleimiger Nasenausfluß, Spontanhusten, gut auslösbar, Kehlgangslymphknoten wenig geschwollen.

Behandlung wie am Vortage.

27. 4.: T. morgens 37,9 abends 38,4, P. 40, A. 16. Allgemeinbefinden besser, serös-schleimiger Nasenausfluß, kein Husten.

Behandlung: 2×20,0 Prontosil 5%ig intravenös.

28. 4.: T. morgens 38,0, abends 38,5, P. 40, A. 16. Allgemeinbefinden unverändert, rechts serös-schleimiger Nasenausfluß, Husten auslösbar.

Behandlung: 2×20,0 Prontosil 5%ig intravenös.

29. 4.: T. morgens 38,5, abends 40,4, P. 38, A. 14. Allgemeinbefinden unverändert (Fieberanstieg), Verdauung normal, eitriger Nasenausfluß beiderseits, Kehlgangslymphknoten geschwollen, kein Husten.

Behandlung: Chlor-Ammonium-Latwerge, Infumigationen.

30. 4.: T. morgens 39,6, abends 40,0, P. 36, A. 16. Appetit gut, Verdauung normal, Kehlgangslymphknoten nach wie vor geschwollen. Eitriger Nasenausfluß, Spontanhusten.

Behandlung: 2×40,0 Prontosil 5%ig i. v., Chlor-Ammonium-Latwerge, Infumigationen.

1. 5.: T. morgens 38,7, abends 39,8, P. 36, A. 14. Allgemeinbefinden unverändert, eitriger Nasenausfluß, Husten, Kehlgangslymphknoten geschwollen.

Behandlung: Chlor-Ammonium-Latwerge, Infumigationen.

2.—11. 5.: T. gleichbleibend. Allgemeinbefinden und Krankheitszustand unverändert.

Keine Behandlung mehr mit Prontosil.

Fall 14.

Wallach, braun, 5½ Jahre alt, schweres Arbeitspferd.

Vorbericht: Hustet seit 5 Tagen. Vor 8 Tagen mit Pferdetransport aus Belgien gekommen.

Allgemeinuntersuchung: Nährzustand gut, Körperbau kräftig, Temperament der Rasse entsprechend, Haarkleid glatt, glänzend, Haut elastisch, Lidbindehäute rosa-rot, Kehlgangslymphknoten wallnußgroß, retropharyngeale Lymphknoten nicht palpierbar. T. 39,4, P. 56, gleichmäßig, kräftig, regelmäßig, A. 29, costo-abdominal; beiderseits gleichmäßig starker Nasenausfluß, Spontanhusten, leicht auslösbar. Im übrigen o.p.B. Mallein-Augenprobe negativ.

Diagnose: Druse.

Krankheitsverlauf:

24. 4.: T. morgens 39,6, abends 39,3, P. 44, A. 30. Appetit mittelmäßig bis schlecht, eitriger Nasenausfluß, Kehlgangslymphknoten wie am Vortage, Spontanhusten, starker Durchfall.

Behandlung: Creolinpille, Balus ins Trinkwasser, Chlor-Ammonium-Latwerge, Infumigationen.

25. 4.: T. morgens 39,1, abends 38,7, P. 52, A. 32. Krankheitszustand unverändert, nur noch geringer Durchfall.

Keine Behandlung.

27. 4.: T. morgens 38,5, abends 38,8, P. 40, A. 34. Allgemeinbefinden wie am Vortage, kein Durchfall mehr, eitriger Nasenausfluß, Spontanhusten, geschwollene Kehlgangslymphknoten.

Behandlung: 2×20,0 Prontosil 5%ig i. v., Infumigationen.

28. 4.: T. morgens 38,1, abends 38,6, P. 40, A. 22. Allgemeinbefinden und Krankheitszustand unverändert.

Behandlung: 2×20,0 Prontosil 5%ig i. v., Infumigationen.

29. 4.: T. morgens 38,4, abends 39,2, P. 48, A. 20. (Temperaturanstieg), Allgemeinbefinden unverändert, schleimger Nasenausfluß, Kehlgangslymphknoten geschwollen, Spontanhusten.

Behandlung: 2×20,0 Prontosil 5%ig i. v. Harn ¼ Stunde nach der Prontosil-Injektion gelblich-rot verfärbt.

30. 4.: T. morgens 39,0, abends 39,2, P. 34, A. 18. Allgemeinbefinden etwas besser, eitrig-schleimiger Nasenausfluß, Spontanhusten.

Behandlung: 40,0 Prontosil 5%ig i. v., Chlor-Ammonium-Latwerge, Infumigationen.

1. 5.: T. morgens 38,9, abends 39,3, P. 40, A. 18. Mittelstarker, eitriger Nasenausfluß, Husten auslösbar, Kehlgangslymphknoten leicht geschwollen.

Behandlung: 2×50,0 Prontosil 5%ig i. v., Chlor-Ammonium-Latwerge, Infumigationen.

Nach dem 1. 5. keine Prontosil-Behandlung mehr.

Fall 15.

Wallach, braun, 7 Jahre alt, schweres Arbeitspferd.

Vorbericht: Aus der Chirurgischen Klinik als mit Druse behaftet überwiesen.

Allgemeinuntersuchung: Nährzustand mittelmäßig, Haltung matt, Temperament geknickt, Haarkleid glatt, stumpf, gebildete Hautfalten bleiben einige Zeit bestehen. Diffus gerötete Schleimhäute, Kehlgangslymphknoten links wallnußgroß, rechts etwas größer, nicht druckempfindlich, retropharyngeale Lymphknoten nicht palpierbar. T. 39,6, P. 48, regelmäßig, gleichmäßig und kräftig. Herzdämpfung dreifingerbreit nach oben und hinten vergrößert. Herztöne rein, gut voneinander abgesetzt. A. 16, costo-abdominal. Aus beiden Nasenöffnungen schleimig-eitriger Ausfluß, Nasenschleimhaut stark gerötet, Spontanhusten und leicht auslösbar.

Diagnose: Druse.

Krankheitsverlauf:

23. 4.: T. morgens 39,6 P. 44, A. 20. Krankheitsbild wie bei der Allgemeinuntersuchung.

Behandlung: 2×25,0 Prontosil 5%ig i. v., Chlor-Ammonium-Latwerge.

24. 4.: T. morgens 39,0, abends 38,9, P. 44, A. 18. Allgemeinbefinden unverändert, eitriger Nasenausfluß, Spontanhusten, Kehlgangslymphknoten geschwollen

Behandlung: Infumigationen, Chlor-Ammonium-Latwerge.

25. 4.: T. morgens 39,1, abends 39,1, P. 44, A. 20. Allgemeinbefinden unverändert, Appetit mittelmäßig, Verdauung normal, starker eitriger Nasenausfluß, Spontanhusten, leicht auslösbar, Kehlgangslymphknoten unverändert.

Behandlung: Chlor-Ammonium-Latwerge, Infumigationen, Kehlwickel.

27. 4.: T. morgens 39,5, abends 38,5, P. 32, A. 28. Allgemeinbefinden und Krankheitszustand unverändert.

Behandlung: 2×20,0 Prontosil 5%ig i. v., Infumigationen.

28. 4.: T. morgens 38,0, abends 38,4, P. 36, A. 18. Allgemeinbefinden ge-

bessert, Husten auslösbar, eitriger Nasenausfluß, geschwollene Kehlgangslymphknoten.

Behandlung: 2×20,0 Prontosil 5%ig i. v., Chlor-Ammonium-Latwerge, Infumigationen.

29. 4.: T. morgens 38,1, abends 38,5, P. 32, A. 16. Appetit gut, Verdauung normal, serös-schleimiger Nasenausfluß, links stärker als rechts, Kehlgangslymphknoten geschwollen, fluktuierend.

Behandlung: Kein Prontosil.

30. 4.: T. morgens 38,1, abends 38,6, P. 32, A. 10. Allgemeinbefinden unverändert, beiderseits schleimiger Nasenausfluß, Husten auslösbar, Kehlgangslymphknoten geschwollen, fluktuierend.

Behandlung: 2×40,0 Prontosil 5%ig i. v., Chlor-Ammonium-Latwerge, Infumigationen.

1. 5.: T. morgens 38,2, abends 38,5, P. 28, A. 14. Spontanhusten, eitriger Nasenausfluß beiderseits, Kehlgangslymphknoten leicht fluktuierend.

Behandlung: 50,0 Prontosil 5%ig i. v., Infumigationen.

2.—8. 5.: Allgemeinbefinden und Krankheitszustand unverändert.

Keine Behandlung mit Prontosil.

9. 5.: T. morgens 39,3, abends 39,5 (Temperatur-Anstieg), P. 36, A. 16. Allgemeinbefinden unverändert, Husten auslösbar, eitriger Nasenausfluß beiderseits Kehlgangslymphknoten immer noch geschwollen.

Behandlung: Chlor-Ammonium-Latwerge.

10. 5.: T. morgens 39,7, abends 39,5, P. 48, A. 18. Unverändert.

11. 5.: T. 39,7, P. 48, A. 18. Allgemeinbefinden gleichbleibend, Appetit gut, Verdauung normal, Extremitäten leicht geschwollen, Nasenschleimhaut stärker gerötet (Petechien??), Husten.

Behandlung: 100,0 ccm Jodcechinol i. v. + 100,0 ccm Gelatine i. v. 10 Min. post infus. Schock (Zittern, T. 40,3, P. 80, unregelmäßig), Unruhe, Scharren, 10,0 Cardiazol s. c., nach 2 Min. läßt das Zittern nach, und es erfolgt starker Schweißausbruch.

Keine Behandlung mehr mit Prontosil.

Fall 16.

Schweißfuchs-Wallach, 1½ Jahre alt.

Vorbericht: Von der Chirurgischen Klinik überwiesen; seit 4 Tagen Temperaturanstieg, parallel mit zunehmender Schwellung der Kehlgangslymphknoten. Am 15. 9. punktiert, Eiter, gespalten, am 16. 9. starke infiltrative Schwellung des Kehlgangs. Atmung frei, Appetit gut, T. 40,0.

Allgemeinuntersuchung: Nährzustand mittelmäßig, Temperament gedrückt, Haarkleid ruppig, gebildete Falten glätten sich. Lid- und Mundschleimhaut blaßrosa, harte Schwellung über den ganzen Kehlgang. Seitlich besonders nach links auf Gamaschengegend übergreifend. Hinten links Kehlgangslymphknoten gespalten, keine Sekretion, Schmerzhaftigkeit, retropharyngeale Lymphknoten nicht palpierbar. P. 84, gleichmäßig und kräftig. A. 16, costo-abdominal. Nasenöffnung krustig, eitrig, verklebt, beiderseits geringer, seröser Ausfluß, Husten nicht auslösbar, Appetit auf Hafer gut, auf Heu schlecht. Im übrigen o.p.B.

Diagnose: Druse.

Krankheitsverlauf:

16. 9.: T. abends 40,7, P. 84, A. 16.

Behandlung: 2×30,0 Prontosil 10%ig i. v., 15,0 Chinin-Kampferöl i. m., Chlor-Ammonium-Latwerge, Eukapnost, Leinsamenwickel auf Kehlgang.

17. 9.: T. morgens 39,4, abends 40,6, P. 76, A. 18. Appetit auf Hafer gut, etwas Heu aufgenommen, Allgemeinbefinden unverändert, Husten, kein Nasenausfluß.

Behandlung: 2×30,0 Prontosil 10%ig i. m., Leinsamenwickel erneuert.

18. 9.: T. morgens 39,5, abends 40,2, P. 66, A. 18. Appetit gut, Verdauung normal, kein Husten auslösbar, kein Nasenausfluß, beiderseits verschärftes Atmen.

Behandlung: 2×30,0 Prontosil 10%ig intravenös.

19. 9.: T. morgens 38,6, abends 40,0, P. 67, A. 20. Appetit gut, Allgemeineindruck matt, leichter seröser Nasenausfluß, kein Husten.

Behandlung: 2×50,0 Prontosil 10%ig i. m. in Kruppe.

20. 9.—1. 10.: Temperatur gleichbleibend, Krankheitsbild unverändert.

2. 10.: T. morgens 40,0, abends 39,3, P. 54, A. 24. Starke Schwellung auf der Kruppe (Injektionsstelle, letzte Einspritzung erfolgte am 19. 9.), Punktion, rahmiger Eiter, wenig eitriger Nasenausfluß.

Keine Behandlung.

3. 10.: T. morgens 39,6, abends 39,2, P. 48, A. 24. Appetit gut, Verdauung normal, Abszeß vergrößert (Kindskopf groß). In der Chirurgischen Klinik gespalten, es entleert sich viel rahmiger Eiter.

7. 10.: Die Wunde an der Kruppe heilt sehr schön.

Behandlung mit Prontosil erfolgte nicht mehr.

Fall 17.

Braune Stute, 2½ Jahre alt, mittelschweres Arbeitspferd.

Vorbericht: Von der Chirurgischen Klinik überwiesen, da Nasenausfluß und erhöhte Temperatur (40,4).

Diagnose: Druse.

Krankheitsverlauf:

23. 11.: T. morgens 38,5, abends 38,9, P. 44, A. 28. Appetit gut, Kotabsatz normal, serös-schleimiger Nasenausfluß, Husten auslösbar, Kehlgangslymphknoten vergrößert und wenig schmerzhaft.

Behandlung: 2×50,0 Prontosil 10%ig intravenös.

24. 11.: T. morgens 38,5, abends 39,7, P. 42, A. 24. Appetit gut, Verdauung normal, kein Nasenausfluß, Kehlgangslymphknoten unverändert (vergrößert), Husten auslösbar.

Behandlung: 2×50,0 Prontosil 10%ig i. v., Eukapnost-Räucherungen.

25. 11.: T. morgens 38,9, abends 38,6, P. 48, A. 28.

Befund und Behandlung wie am Vortage.

26. 11.: T. morgens 38,1, abends 39,2, P. 42, A. 20. Appetit gut, Verdauung normal, kein Nasenausfluß, Kehlgangslymphknoten vergrößert, schmerzhaft, Spontanhusten.

Behandlung: 2×50,0 Prontosil 10%ig intravenös.

27.—29. 11.: Unverändert.

30. 11.: T. morgens 38,2, abends 39,3, P. 40, A. 16. Appetit gut, Verdauung normal, Kehlgangslymphknoten wenig vergrößert und wenig schmerzhaft. Rechts eitriger Nasenausfluß, Husten auslösbar.

Behandlung: 2×50,0 Prontosil 10%ig i. m., Infumigationen.

1. 12.: T. morgens 38,8, abends 38,7, P. 40, A. 14. Allgemeinbefinden

unverändert, kein Husten, rechts serös-eitriger Nasenausfluß, Kehlgangslymphknoten rechts stärker vergrößert als links und wenig schmerzhaft.

Behandlung: Infumigationen.

2. 12.: T. morgens 38,1, abends 39,3, P. 36, A. 18. Allgemeinbefinden gut, Appetit und Verdauung normal, wenig serös-schleimger Nasenausfluß, Kehlgangslymphknoten nur noch wenig geschwollen, kein Husten.

Behandlung: 2×50,0 Prontosil 10%ig i. m. in die Vorderbrust.

3. 12.: T. morgens 39,2, abends 39,0, P. 42, A. 16. Appetit und Verdauung normal, Allgemeinbefinden etwas gedrückt, wenig serös-eitriger Nasenausfluß, Kehlgangslymphknoten unverändert. An der Vorderbrust (Injektionsstelle) schmerzhafte fluktuierende Schwellung. Dieselbe punktiert, ohne daß Flüssigkeit ausfließt.

Behandlung: Eukapnosträucherung.

4. 12.: T. morgens 39,2, abends 39,6, P. 40, A. 20. Kehlgangslymphknoten wenig vergrößert, kein Nasenausfluß, Husten auslösbar, Schwellung an der Vorderbrust ist zurückgegangen (ohne Behandlung).

5. 12.: T. morgens 39,2, abends 39,4, P. 42, A. 18. Schwellung an der Vorderbrust verschwunden, sonst unverändert.

6.—10. 12.: Unverändert. Keine Behandlung mehr mit Prontosil.

Fall 18—21.

Vier weitere Drusefälle ähnlich dem Fall 15.

Es wurde 8 Tage lang je 2 × täglich 50,0 Prontosil 10%ig i. v. gespritzt. Wegen Erfolglosigkeit wurde die Behandlung mit Prontosil eingestellt.

Fall 22.

Rappe, Wallach, etwa 8 Jahre alt.

Vorbericht: Pferd mit Nasenausfluß und erhöhter Temperatur eingeliefert.

Allgemeinuntersuchung: Nährzustand gut, Temperament lebhaft, Haarkleid glatt, glänzend, Haut elastisch, Lidbindehäute verwaschen, gerötet, Kehlgangslymphknoten nicht vergrößert, nicht schmerzhaft. T. 41,0, P. 65, gleichmäßig, regelmäßig, mittelkräftig. A. 24, costo-abdominal. Serös-schleimiger Nasenausfluß beiderseits, Spontanhusten. Behorchungsfeld: links zwei Handflächen große Dämpfung, im Bereich der Dämpfung unterdrücktes Atmen, sonst o.p.B.

Diagnose: Druse.

Krankheitsverlauf:

25. 11.: T. morgens 39,5, abends 40,1, P. 60, A. 16. Appetit mittelmäßig Verdauung normal, beiderseits, besonders rechts eitriger Nasenausfluß, Kehlgangslymphknoten nicht vergrößert.

Behandlung: Chlor-Ammonium-Latwerge und Räucherungen.

26. 11.: T. morgens 40,7, abends 41,0, P. 50, A. 14. Allgemeinbefinden wie am Vortage, starker eitriger Nasenausfluß beiderseits, Kehlgangslymphknoten stark vergrößert und schmerzhaft, Spontanhusten.

Behandlung: Chlor-Ammonium-Latwerge, Prießnitz, 2×50,0 Prontosil 10%ig intravenös.

27. 11.: T. morgens 40,7, abends 40,3, P. 52, A. 16. Appetit mittelmäßig, Kot mangelhaft geballt, starker eitriger Nasenausfluß, spontaner Husten.

Behandlung: Eukapnost-Räucherungen, Prießnitz, 2×40,0 Prontosil 10 prozentig.

29. 11.: T. morgens 39,5, abends 40,5, P. 36, A. 16. Allgemeinbefinden unverändert, sehr starker eitriger Nasenausfluß, Kehlgangslymphknoten stark vergrößert und schmerzhaft.

Behandlung: Eukapnost, Leinsamenwickel und 15,0 Introcid i. v.

30. 11.: T. morgens 40,2, abends 40,0, P. 48, A. 20. Appetit etwas besser, Verdauung normal, Allgemeineindruck matt, starker Nasenausfluß beiderseits, stark vergrößerte schmerzhafte Kehlgangslymphknoten.

Behandlung: 2×50,0 Prontosil 10%ig i. v., Eukapnost, Kehlwickel.

1. 12.: T. morgens 39,4, abends 40,1, P. 48, A. 24. Appetit gut. Verdauung normal, nach wie vor starker eitriger Nasenausfluß, Kehlgangslymphknoten unverändert, spontaner Husten.

Behandlung: 2×50,0 ccm Prontosil 10%ig i. v., Infumigationen, Kehlwickel.

2. 12.: T. morgens 39,5, abends 40,9, P. 46, A. 28. Appetit gut, Verdauung normal, beiderseits eitriger Nasenausfluß, spontaner Husten, schmerzhafte und vergrößerte Kehlgangslymphknoten.

Behandlung: 2×50,0 Prontosil 10%ig i. v., Kehlwickel, Infumigationen.

3. 12.: T. morgens 39,2, abends 39,8, P. 42, A. 22. Appetit und Verdauung normal, unveränderter eitriger Nasenausfluß, Spontanhusten und stark schmerzhafte und geschwollene Kehlgangslymphknoten.

Patient wurde nach dem 3. 12. nicht mehr mit Prontosil behandelt, sondern auf Wunsch des Besitzers mit anderen Drusemitteln behandelt.

Kritische Betrachtung.

In allen zur Behandlung gelangten Fällen war eine nachteilige Wirkung des Prontosils — mit Ausnahme der Fälle 16 und 17, wo jeweils an der Injektionsstelle bei intramuskulärer Einspritzung ein Abszeß entstand — nicht feststellbar. Im Fall 16 erfolgte die letzte Injektion am 19. 11. (intramuskulär 2 mal 50,0 ccm Prontosil 10%ig in die Glutaealmuskulatur), am 2. 12. war eine doppelfaustgroße, schmerzhafte Schwellung an der Injektionsstelle wahrzunehmen mit fluktuierendem Inhalt. Der Abszeß wurde am 3. 12. in der Chirurgischen Klinik gespalten. Die Temperatur schwankte in der Zeit vom 19. 11. bis 3. 12. zwischen 39,3 bis 40,0—39,6. Im Fall 17 erfolgte die letzte Injektion am 2. 12., ebenfalls intramuskulär in die Vorderbrust. Bereits am 3. 12. zeigte sich an der Vorderbrust eine faustgroße, schmerzhafte Schwellung (Injektionsstelle). Dieselbe wurde punktiert, ohne daß sich Flüssigkeit entleerte. Am 4. 12. war die Schwellung zurückgegangen und am 5. 12. ganz verschwunden. Die Temperatur war in der Zeit vom 2. 12. bis 5. 12. gleichbleibend 39,3 bis 39,4. Da in allen übrigen Fällen die Injektionen ohne örtliche Reaktionen verliefen, dürften die geschilderten Komplikationen als Injektionszufälle zu beurteilen sein (Verunreinigung der Injektionsstelle).

Die bereits erwähnte Gelbrotfärbung des Harns, die schon nach einer Viertelstunde auftritt, hat keine nachteilige Wirkung. Harnuntersuchungen, die ich vor, sowie einige Stunden nach der Injektion durchführte, hatten das gleiche Ergebnis. Durchfälle, die man nach Barke hätte

erwarten können, habe ich weder bei der intravenösen noch bei der intramuskulären Einverleibung bemerkt.

Bei den zur Behandlung gekommenen 22 Drusefällen war die Heilwirkung von Prontosil nicht einheitlich. Im Fall 1—5 kann man dem Prontosil eine günstige Beeinflussung des Krankheitsverlaufes zuschreiben. Im Fall 1 kam Prontosil 4 mal, im Fall 2 6 mal, im Fall 3 12 mal und im Fall 5 viermal zur Verabreichung. Eine Sonderstellung unter den von Prontosil günstig beeinflußten Fällen nimmt Fall 4 ein. Die Aufnahme des Patienten erfolgte um 15 Uhr. Bis 19 Uhr erhielt der Patient insgesamt 150,0 Prontosil 10%ig intravenös. Zu dieser Zeit war bei Vorhandensein aller Druse-Erscheinungen die Temperatur mit 40,0 angezeigt. Um 21 Uhr war die Temperatur auf 40,4 angestiegen, fiel aber dann schnell ab. Gegen 24 Uhr zeigte das Thermometer zwar noch 40,1, am nächsten Morgen jedoch war der Patient vollkommen fieberfrei, hustete nicht mehr, hatte fast keinen Nasenausfluß und konnte am 7. Behandlungstage als geheilt entlassen werden. Hierbei blieb die Prontosilverabreichung auf eine einzige Injektion beschränkt.

Vergleichsweise sei Fall 6 angeführt, wobei der Patient ohne Arzneibehandlung blieb und nach 5 Tagen als geheilt entlassen werden konnte. In allen anderen zur Behandlung gekommenen Fällen war durch Prontosilverabreichung kein eindeutiger Heilerfolg zu erzielen. Zwar wurde bewirkt, daß die Temperatur sich in niederen Grenzen hielt, oder in Fällen, in denen sie gesteigert war, abfiel; eine Beeinflussung jedoch, wie man sie letzten Endes von einem „Spezifikum" erwartet und verlangen muß, war nicht festzustellen. Oft erstreckte sich die Behandlung mit Prontosil über 8—14 Tage. Die hierbei verabreichten hohen Prontosilmengen standen, besonders auch hinsichtlich des hohen Preises des Arzneimittels, zum Erfolg in einem ungünstigen Verhältnis.

Unerwähnt möchte ich nicht lassen, daß es bis auf Fall 15 nach Prontosilverabreichung zu keiner Verschlimmerung der Druse-Erkrankung gekommen ist. Ich habe feststellen können, daß mit Ausnahme des Falles 15, wo es im Anschluß an eine durchaus gutartige Druse zu Petechialfieber kam, sich in keinem anderen Falle Komplikationen, wie Pharyngitis, Lungenerkrankungen, Drusepyämie oder irgendwelche andere Nachkrankheiten einstellten. Wie schon früher erwähnt, glaube ich in den Fällen 16 und 17, wo es zu Abszessen kam, daß deren Entstehung einer anderen Ursache zugeschrieben werden muß.

Eine Erklärung, warum das Chemotherapeutikum Prontosil, das in der Humanmedizin so ausgezeichnete Erfolge bringen soll, in den von mir angestellten Untersuchungen bei mit Drusekokken behafteten Pferden eine so geringe baktericide Kraft entfaltete, mag zum ersten darin liegen, daß Prontosil sowohl im Vitro als auch im Tierversuch mit Streptokokkus equi unwirksam war, zum zweiten, daß es sich bei Druseinfektionen nicht allein um den Streptokokkus equi handelt, sondern meist um Mischinfektionen. Auch der Einwand, daß in den zur Behandlung gekommenen Fällen die Prontosilbehandlung nicht frühzeitig genug einsetzte, scheint mir nicht stichhaltig; denn gerade im Fall 4, den man als von Prontosil recht günstig beeinflußt ansprechen kann, war der Patient bereits 14 Tage vor der Prontosilverabreichung mit Druse behaftet.

Zusammenfassung.

Insgesamt wurden von mir 22 an Druse erkrankte Pferde mit Prontosil behandelt mit folgendem Ergebnis:

1. In 4 Fällen war nach mehrmaliger Injektion eine günstige Beeinflussung des Krankheitsverlaufes feststellbar.
2. In einem Fall (Fall 4) wurde nach einmaliger Injektion von Prontosil eindeutige Heilwirkung erzielt.
3. Ein Fall (Fall 6) diente zur Kontrolle und wurde nicht behandelt.
4. In 16 Fällen hatte das Chemotherapeutikum Prontosil nach mehrmaliger Verabreichung keine besondere Wirkung auf den Krankheitsverlauf.
5. Ein Temperaturabfall war nach Prontosil-Verabreichung zu verzeichnen.
6. Zu Komplikationen (metastatische Druse usw.) kam es nicht. Lediglich der Fall 15 bildete eine Ausnahme, als Nachkrankheit trat Petechialfieber auf.
7. Die Injektion von Prontosil erfolgte intramuskulär und intravenös.
8. Die Tagesdosis betrug 50,0—100,0 ccm einer 5%igen bezw. 10%igen Prontosillösung.
9. Die Verträglichkeit von Prontosil bei intramuskulärer und intravenöser Applikation ist gut.
10. Die Rotfärbung des Harns ist auf die Ausscheidung des im Prontosil enthaltenen Farbstoffes zurückzuführen und ohne Bedeutung. Der Harn ist bereits ¼ Stunde nach der Einspritzung rotgelb verfärbt, die Verfärbung hält mehrere Stunden an.

Auf Grund der von mir angestellten therapeutischen Versuche mit „Prontosil" bei drusekranken Pferden stelle ich fest, daß Prontosil bestimmte Symptome der Druse günstig beeinflußt (Temperaturabfall), sowie einer Verschlimmerung der Krankheit entgegenwirkt, jedoch nicht als spezifisches Chemotherapeutikum gegen die Druse des Pferdes bezeichnet werden kann.

Zum Schlusse meiner Arbeit ist es mir ein aufrichtiges Bedürfnis, Herrn Professor Dr. J. Nörr für die Überlassung des Themas, für die Bereitstellung des Materials und die zahlreichen Anregungen im Verlaufe meiner Arbeit meinen ergebensten Dank auszusprechen.

Schrifttum.

1. **Ahringsmann, H.:** Heilung der Bangschen Krankheit durch Prontosil. Münch. Med. Wschr. 1937, S. 1778.
2. **Anselm:** Unsere Erfahrungen mit Prontosil bei Puerperalfieber. Dtsch. Med. Wschr. 1935, S. 264.
3. **Bajkay, v. T.:** Über Prontosilbehandlung der septischen Erkrankungen der oberen Luftwege. Fortschr. d. Ther. 1938, H. 6, S. 321.
4. **Barke, A.:** Über die Wirkung von Prontosil auf den überlebenden Katzendarm. Dtsch. Tierärztl. Wschr. 1937, S. 509.
5. **Behrens, E.:** Untersuchungen zur Chemo- und Serotherapie der experimentellen Streptokokkeninfektion. Zbl. Bakt. Parasit. Infekt. Krht. 1938, Bd. 141, S. 385.
6. **Berger, E.:** Die Wirkung des Prontosil auf die experimentelle Streptokokkensepsis nach Wundinfektionen. Münch. Med. Wschr. 1938, S. 589.
7. **Bohland, K.:** Die Behandlung der akuten Cholecystitis mit Prontosil. Fortschr. Ther. 1938, H. 7, S. 358.
8. **Bosse, G.:** Über die Möglichkeit der örtlichen Prontosilanwendung in der inneren Klinik. Münch. Med. Wschr. 1938, S. 606.
9. **Brüstle:** Behandlung des Petechialfiebers der Pferde mit Streptozon vet. Ztschr. f. Vet. Kunde 1936, S. 372.
10. **Colebrook, Leonard, Buttle:** The mode of action of p-amino-benzene-sulphonamide and prontosil in haemolytic streptococcal infections. (Die Wirkungsweise von p-Aminobenzolsulfomid und von Prontosil bei Infektionen mit hämolytischen Streptokokken.) Kongr. Bl. f. d. ges. innere Med. 1937, S. 330.
11. **Colebrook u. Kenny:** Prontosilbehandlung von Puerperal-Infektionen, die durch haemolytische Streptokokken verursacht sind. Lancet 1936, S. 1319.
12. **Colebrook u. Purdie:** Zur Behandlung von 106 an Puerperalfieber erkrankten Frauen. Lancet 1937, S. 5961.
13. **Domagk:** Ein Beitrag zur Chemotherapie der bakteriellen Infektionen. Dtsch. Med. Wschr. 1935, S. 250.
14. **Domagk:** Weitere Untersuchungen über die Chemo-therapeutische Wirkung sulfonamidhaltiger Verbindungen bei bakt. Infektionen. Klin. Wschr. 1937.
15. **Ehlers:** Erfahrungen mit Prontosil bei der Behandlung des Trippers. Münch. Med. Wschr. 1936, S. 1859.
16. **Fasal:** Über Erysipelbehandlung mit Prontosil. Med. Klinik 1935, Nr. 46.
17. **Felke, H.:** Die Wirkung der Sulfonamidverbindungen auf die Erreger der Gonorrhoe. Münch. Med. Wschr. 1938, S. 460.
18. **Fiebiger, W.:** Prontosil bei Erkrankungen der Luftwege. Fortschr. Ther. 1937, S. 520.

19. **Frankl, J.:** Verhütungsmöglichkeiten von Erysipelrezidiven. Dermatol. Wschr. 1936, Bd. 103, Nr. 49.
20. **Frankl, J.:** Über den Wert des Prontosil in der Therapie des Erysipels. Klin. Wschr. 1936/II, S. 1563.
21. **Frankl, J.:** 10 Jahre klinische Erfahrungen über die Behandlung des Rotlaufs, mit besonderer Berücksichtigung des Prontosils. Münch. Med. Wschr. 1937, Nr. 26.
22. **Frankl, J.:** Über den Wert der Chemotherapie der Kokkeninfektionen bei chirurgischen Erkrankungen. Klin. Wschr. 1938, S. 775.
23. **Fröhner-Zwick:** Lehrbuch der speziellen Pathologie und Therapie der Haustiere, Bd. II, S. 419, Enke, Stuttgart.
24. **Fuge:** Die Behandlung der Puerperalsepsis mit Prontosil. Münch. Med. Wschr. 1935, S. 1974.
25. **Fuge:** Prontosil, ein neues Sepsismittel. Münch. Med. Wschr. 1936, S. 1383.
26. **Füller:** Is p-Aminobenzenesulphonamide the active agent in Prontosil Therapy? The Lancet 1937 I/1, S. 194.
27. **Ganterberg u. Thimme:** Über Erfahrungen mit Prontosil. Münch. Med. Wschr. 1935, S. 1296.
28. **Gmelin:** Zur Chemotherapie des Erysipels im Kindesalter. Münch. Med. Wschr. 1935, S. 221.
29. **Grütz, O.:** Neue Grundlagen für die Gonorrhoebehandlung. Münch. Med. Wschr. 1937, S. 1201.
30. **Harms:** Das Chemotherapeutikum „Prontosil". Dtsch. Tierärztl. Wschr. 1937, S. 510.
31. **Hartl:** Die Behandlung des Erysipels der Erwachsenen mit Prontosil. Dtsch. Med. Wschr. 1936, S. 1641.
32. **Hilgermann:** Chemotherapie mit gallensauren Alkalien, ein sicheres Heilmittel bei Streptokokkeninfektionen. Dtsch. Med. Wschr. 1936, S. 883.
33. **Hörlein:** Chemotherapy in Streptococcal Infections. The Lancet 1935, II/2, S. 840.
34. **Huber, H. G.:** Über Prontosil zur Behandlung der kindlichen Pyurie. Münch. Med. Wschr. 1936, S. 2132.
35. **Huber, H. G.:** Die Prontosiltherapie im Säuglings- und Kindesalter. Münch. Med. Wschr. 1937, S. 1257.
36. **Jäger, K. H.:** Über örtliche Prontosilanwendung. Dtsch. Med. Wschr. 1936, S. 1831.
37. **Jauerneck u. Gueffroy:** Prontosilnachweis im Liquor. Klin. Wschr. 1937, S. 1544.
38. **Imhäuser:** Über die Behandlung septischer Erkrankungen mit Prontosil. Münch. Med. Wschr. 1935, S. 518.
39. **Kingreen, O.:** Die Prontosil-Behandlung der Streptokokken- und Staphylokokkenerkrankungen. Bruns Beitr. klin. Chir. 1937, Bd. 166, S. 629.
40. **Klahn, R.:** Die Behandlung des Pleuraempyems. Münch. Med. Wschr. 1938, S. 834.
41. **Klein, E.:** Prontosil in der Kinderpraxis. Med. Klin. 1936, Nr. 28.

42. **Klee u. Römer:** Prontosil bei Streptokokkenerkrankungen. Münch. Med. Wschr. 1935, S. 597.
43. **Klose:** Prontosil bei Kokkeninfektionen der Harnwege. Dtsch. Med. Wschr. 1936, Nr. 22.
44. **Kramer:** Über Erfahrungen bei der Erysipelbehandlung mit Prontosil. Münch. Med. Wschr. 1936, S. 609.
45. **Lacomme, M.:** Neue Versuche der an der Clinique Baudelocque durchgeführten Prophylaxe puerperaler Infektionen. Ref. nach Bulletin de la Soc. d'obstrétr. et de Gynécologie de Paris 1937, Jg. 26.
46. **Lamers, H.:** Beitrag zur Kenntnis des Herpes zoster (ex Therapia). Münch. Med. Wschr. 1938, S. 700.
47. **Lampert:** Prontosil gegen Erysipel. Ztrbl. Chir. 1935, S. 2947.
48. **Ley, L.:** Zur Behandlung des Puerperalfiebers mit Prontosil. Berl. Tierärztl. Wschr. 1937, S. 568.
49. **Maraun, L.:** Zur Prontosilbehandlung des Erysipels und der Pyurie. Kinderärztl. Praxis 1936, H. 10.
50. **Meißner, W.:** Erfahrungen mit Prontosil bei der Behandlung von entzündlichen Erkrankungen der ableitenden Harnwege. Med. Klin. 1937, Nr. 3.
51. **Meyer zu Hörste:** Zur Prontosilbehandlung. Klin. Wschr. 1936, S. 1602.
52. Mitteilungen von „Bayer" über das Chemotherapeutikum Prontosil.
53. **Opitz:** Die bisherigen Erfahrungen mit Prontosil. (Besprechung) Berl. Ges. f. Kinderheilkd. Dtsch. Med. Wschr. 1936, S. 794.
54. **Paton u. Eaton:** Suf- u. Methämoglobinämie nach Anwendung von p-Aminobenzensulfonamid (Prontosil album). Lancet 1937, Bd. 232, S. 1159.
55. **Pfaundler v.:** Ist von Prontosil bei Scharlach ein Erfolg zu erwarten? Münch. Med. Wschr. 1937, S. 30.
56. **Pernice, W.:** Über die Behandlung der kindlichen Pyurie mit Prontosil. Kinderärztl. Praxis 1936, H. 7.
57. **Pongratz:** Prontosil bei Meningitis epidemica. Dtsch. Med. Wschr. 1937, Nr. 26.
58. **Recknagel:** Erfahrungen mit Prontosil. Münch. Med. Wschr. 1935, S. 704.
59. **Roth:** Heilung eines Falles von Streptokokkensepsis unter Prontosilbehandlung. Dtsch. Med. Wschr. 1935, S. 1734.
60. **Rotter H.:** Zur Chemotherapie der Kokkenerkrankungen. Erfahrungen bei der Behandlung des Rotlaufs mit Prontosil. Dermat. Z. 1937, S. 325.
61. **Ruhe, H.:** Erfahrungen mit Prontosil. Münch. Med. Wschr. 1937, S. 1194.
62. **Scherber:** Zur lokalen und allgemeinen Behandlung des Rotlaufes, in letzterer Beziehung mit besonderer Darstellung der Anwendung des Farbstoffpräparates Prontosil. Wiener Med. Wschr. 1935, S. 346.
63. **Scheuer:** Unsere Erfahrungen mit Prontosil. Med. Klin. 1936, S. 1069.
64. **Schmidt u. Backi-Jarak:** Ein Beitrag zur Prontosilbehandlung bei septischen und ähnlichen Erkrankungen.

65. **Schneider:** Unerwartete Wirkung des Prontosils auf glattmuskuläre Organe. Münch. Med. Wschr. 1936, S. 1895.
66. **Schranz, A.:** Zur Sepsisbehandlung mit Prontosil. Münch. Med. Wschr. 1935, Nr. 11.
67. **Schrenns:** Chemotherapie des Erysipels und Infektionen mit Prontosil. Dtsch. Med. Wschr. 1935, Nr. 7.
68. **Schultz:** Über Puerperalsepsis. Münch. Med. Wschr. 1938, S. 1537.
69. **Siegel, O.:** Prontosil solubile bei chirurgischen Erkrankungen. Fortschr. Ther. 1936, H. 4.
70. **Sommer, F.:** Ein Zwischenfall nach intravenöser Prontosil-Injektion. Med. Klinik, 1936, S. 1076.
71. **Temming:** Prontosil gegen Erysipel. Kinderärztl. Praxis 6. Jg., H. 9.
72. **Temming:** Über Prontosil bei Erysipel. Kinderärztl. Praxis 1935, S. 400.
73. **Tiling:** Empyem-Behandlung mit Prontisil. Münch. Med. Wschr. 1936, S. 952.
74. **Tonndorf:** Eine lückenlose Reihe von Erysipelheilungen durch Prontosil. Med. Klinik 1936, Nr. 38.
73. **Tiling:** Empyem-Behandlung mit Prontosil. Münch. Med. Wschr. 1936, Tierärztl. Wschr. 1937, S. 696.
76. **Unshelm:** Zur Behandlung der kindlichen Pyurie. Münch. Med. Wschr. 1936, S. 2132.
77. **Unshelm:** Zur Behandlung des Kindes mit Prontosil. Münch. Med. Wschr. 1937, S. 1077.
78. **Virgil, Pascal u. Lazarescu:** Behandlung des Erysipels mit Prontosil bei gleichzeitiger Erkrankung der Nieren. Münch. Med. Wschr. 1937, S. 711.
79. **Wallischeck, C.:** Erfahrungen mit Prontosil in der Geburtshilfe und Gynäkologie. Münch. Med. Wschr. 1938, S. 490.
80. **Weiser, W.:** Prontosil bei Infektionen der Harnwege. Münch. Med. Wschr. 1937, S. 949.
81. **Whicher u. H. L. Smith:** Some observations an the use of „prontosil" in canine practice. The Vet. Record 1937, S. 452.

Lebenslauf.

Am 4. Juli 1912 wurde ich, Philipp Heinrich Kurzenhäuser, als Sohn des Gärtnermeisters Heinrich Kurzenhäuser in Weinheim an der Bergstraße geboren. Nach 4jährigem Besuch der Volksschule meiner Vaterstadt bezog ich das Realgymnasium in Weinheim und erwarb Ostern 1933 daselbst das Zeugnis der Reife. Während des Sommerhalbjahres 1933 diente ich beim freiwilligen Arbeitsdienst in Karlsruhe. Mit Beginn des Wintersemesters 1933/34 widmete ich mich dem Studium der Tierheilkunde an der Universität München und legte hier auch nach dem 3. bezw. 4. Semester die tierärztliche Vorprüfung ab. Nach weiteren 5 Semestern bestand ich in München mit dem Sommersemester 1938 die tierärztliche Prüfung.